ZEITSCHRIFT

FÜR

KREBSFORSCHUNG.

HERAUSGEGEBEN

VOM

DEUTSCHEN ZENTRALKOMITEE FÜR KREBSFORSCHUNG
ZU BERLIN.

REDIGIERT

VON

PROF. DR. D. v. HANSEMANN UND PROF. DR. GEORGE MEYER.
GEH. MED.-RAT.

REDAKTION: BERLIN W., BENDLER-STRASSE 13.



Sonder-Abdruck.

BERLIN 1908.
VERLAG VON AUGUST HIRSCHWALD.
NW. UNTER DEN LINDEN 68.

(Sonder-Abdruck aus der Zeitschrift für Krebsforschung. 7. Bd. 1. Heft.)

ROYAL COLLEGE OF SURGEONS OF ENGLAND
20 OCT 11
LIBRARY

(Aus dem Laboratorium für experimentelle Pathologie der University of Pennsylvania.)

Ueber Entstehung eines Sarkoms nach Transplantation eines Adenocarcinoms einer japanischen Maus.

Von

Leo Loeb.

(Hierzu Tafel V—X.)

Schon in zwei früheren Mitteilungen wurden die wesentlichsten Befunde dieser vor mehreren Jahren ausgeführten Untersuchungen veröffentlicht[1]).

Bei einem ungewöhnlichen Ergebnis, wie es das Entstehen von Sarkom nach Transplantation eines Adenocarcinoms darstellt, wird es nötig sein, eine eingehendere Darstellung der histologischen Befunde zu geben und insbesondere durch eine grössere Anzahl von Abbildungen den Tatbestand klarzustellen. Nur auf diese Weise wird es möglich sein, einer Beurteilung dieser Befunde eine feste Grundlage zu geben.

Der ursprüngliche Tumor fand sich in einer weiblichen japanischen Maus, die wir anfangs März 1904 erhielten. Der Tumor war etwa $2^1/_2$ cm lang, knollig; er sass am oberen Teil des Halses, nahe dem Unterkiefer und war unter der Haut beweglich. Dem Berichte des Züchters wurden folgende Daten entnommen: Die Maus war zu der Zeit, wo wir sie im Laboratorium erhielten, 6—8 Monate alt. Das Wachstum des Tumors

1) a) Further experimental investigations into te growth of tumors etc. University of Pennsylvania Medical Bulletin. July 1906. b) Ueber Sarkomentwicklung bei einem drüsenartigen Mäusetumor. Berliner klin. Wochenschr. 1906. No. 24. — Einige Ergebnisse dieser Versuchsserie waren auch in einer vorangehenden Mitteilung: On some conditions determining variations in the energy of tumor growth, American Medicine. Vol. X. No. 7. Aug. 12. 1905 veröffentlicht worden. In bezug auf das durch die mikroskopische Untersuchung schon damals festgestellte Auftreten eines Sarkoms wurde auf eine spätere Mitteilung verwiesen.

wurde zuerst beobachtet, als die Maus ungefähr 2 Monate alt war. Einen Monat später wurde der Tumor ausgeschnitten, seine Schnittfläche hatte eine weissliche Farbe, seine Konsistenz war fest. Die Wunde heilte, aber ungefähr einen Monat nach der Operation begann die Geschwulst wieder zu wachsen, und im März 1904, mehrere Monate nach der Operation, war der Tumor etwa doppelt so gross wie in der Zeit, da er zum ersten Male ausgeschnitten wurde. Inzwischen hatte die Maus dreimal Junge geworfen, zum ersten Mal kurz vor der ersten Operation, zum dritten Male kurze Zeit vor ihrer Aufnahme in das Laboratorium.

Am 12. März 1904 wurde der in einer Bindegewebskapsel eingeschlossene Tumor ausgeschnitten. Der Tumor wurde, nachdem einige, drei verschiedenen Teilen des Tumors entnommene Stücke in Sublimat und Zenkersche Flüssigkeit gelegt worden waren, fein zerschnitten, und mit steriler 0,85 proz. NaCl-Lösung gemischt und in eine Anzahl japanische (11 Tiere) und weisse Mäuse (6 Tiere) subkutan injiziert. Ein weiterer Teil des Tumors wurde mit der NaCl-Lösung in einem Mörser fein zerstossen, durch Filtrierpapier filtriert und sodann in 3 junge japanische und in 2 weisse Mäuse injiziert. Die Maus ging bald nach der Operation an Blutung zugrunde. Metastasen in inneren Organen fanden sich nicht. Einige der inokulierten Tiere starben bald nach der Inokulation und eine Anzahl weiterer Mäuse gingen durch einen Zufall im Laufe der nächsten Monate verloren. 2 inokulierte japanische Mäuse überlebten.

In der folgenden Uebersicht sind die wesentlichen Befunde der Untersuchungen zusammengestellt.

I. Generation.

Maus mit dem ursprünglichen Drüsentumor.

Im Alter von 2 Monaten: Tumor wird sichtbar.

Im Alter von 3 Monaten: Tumor exstirpiert.

Im Alter von 4 Monaten: Der Tumor wächst wieder.

Im Alter von etwa 7 Monaten: Der Tumor ist etwa doppelt so gross wie der ursprüngliche Tumor; langsames Tumorwachstum.

II. Generation.

Am 12. März 1904 wird der Tumor in 11 japanische und in 6 weisse Mäuse transplantiert. Tumorfiltrat wird in 3 japanische und in 2 weisse Mäuse injiziert.

1 Tag nach der Operation (13. März): 2 weisse Mäuse, in die Filtrat injiziert war, tot.

2 Tage nach der Operation (14. März): 1 japanische Maus tot. 1 weisse Maus tot. Das Stück der japanischen Maus zeigt mikroskopisch geschrumpftes, drüsenartiges Tumorgewebe. Alveolen und grosse vakuoläre Zellen sichtbar.

16 Tage nach der Operation (28. März): Eine japanische Maus stirbt. Das inokulierte Stück ausgeschnitten; mikroskopisch: wachsendes Tumorgewebe.

28 Tage nach der Operation (9. April): Eine japanische Maus stirbt. Tumorstück (?) entnommen. Gewebe ähnlich der Winterschlafdrüse. Zweifelhaft, ob hier transplantiertes Tumorgewebe vorliegt. Weiterhin gehen 6 japanische Mäuse verloren.

58 Tage nach der Operation (9. Mai): In den 2 übriggebliebenen Mäusen sind kleine Knoten zu fühlen. Diese wachsen von nun an sehr langsam.

In Maus α 2 Knötchen, das eine in der vorderen, das andere in der hinteren Körperhälfte gelegen.

In Maus β 3 Knötchen längs Wirbelsäule und Rippen.

63 Tage nach der Operation (14. Mai): Ein kleines Knötchen der Maus α wird anscheinend ganz ausgeschnitten. Der Tumor ist nicht von einer Kapsel umgeben. Mikroskopisch zeigte das etwas über stecknadelkopfgrosse Knötchen Sarkom- oder Fibrosarkomstruktur. Charakteristisch sind mehrkernige Zellen in dem Tumorgewebe. Die Wunde heilt anfangs gut; dann aber, gegen Ende der ersten Woche nach der Exzision, beginnt ein neuer Knoten zu wachsen, der die Wunde dehnt und auch

75 Tage nach der Operation und 12 Tage nach der Exzision des sarkomatösen Knötchens (26. Mai 1904) 4—5 mal grösser ist, als der 12 Tage vorher anscheinend vollständig exstirpierte Tumor nach 63 tägigem Wachstum gewesen war.

89 Tage nach der ersten Operation, 26 Tage nach der Exzision des sarkomatösen Knötchens (9 Juni): In beiden Mäusen sind die Tumoren gewachsen. In Maus β sind alle 3 Knoten gewachsen, aber verschieden stark. Das Wachstum führt zur Bildung von Höckern. Der eine Tumor der rechten Seite wuchs erst die Rippen entlang und dann nach aussen, die Haut dehnend; der zweite Tumor der rechten Seite ist nur wenig gewachsen. Der höckerige Tumor der linken Seite war stark gewachsen. Alle Tumoren sind hart. Das Tier führt die normalen Tanzbewegungen nicht mehr aus. In Maus α wächst der Knoten anstelle des ausgeschnittenen sarkomatösen Knötchens. Die Wunde wird durch die Grössenzunahme des Tumors eröffnet; der Tumor ist an dieser Stelle rot und trocken, aber nicht ulzeriert. Auch die Knötchen des zweiten Tumors sind hart und im Wachstum begriffen. Auch diese Maus führte nur mehr selten Drehbewegungen aus.

90 Tage nach der ersten Operation, 26 Tage nach Exzision des Sarkoms (10. Juni): Am Morgen Maus α tot. Der nicht durchgebrochene Tumor ist meist hart. Viele kleine Buckel wachsen hervor, der Tumor besteht aus mehreren Knoten. Ein Knoten ist im Innern fast flüssig. Ein Klatschpräparat zeigt unter dem Mikroskop einkernige Zellen. Die genauere mikroskopische Untersuchung ergab, dass der rezidivierende Knoten fast ganz aus Sarkom bestand; nur an 2 Stellen befanden sich kleine Drüsentumoren. In dem Sarkom liegen mehrkernige Zellen. Es ist viel weniger fibröse Interzellularsubstanz vorhanden als in dem ersten Sarkom. In dem kleinen Drüsentumor dringen die Tumorzellen in das Zwischengewebe vor. Nur eine Mitose in dem Sarkom sichtbar. (Der Tumor war einige Zeit nach dem Tode fixiert worden.) Der andere Tumor der Maus α ist ein grosser Drüsentumor; an einer Seite findet sich ein beginnendes Sarkom und ein Gewebe, das hier als Mischgewebe bezeichnet werden soll. Mischgewebe und Sarkom liegen nahe beieinander.

93 Tage nach der Operation (13. Juni): Maus β durch Chloroform getötet. Die höckerigen Tumoren wurden teilweise zur weiteren Inokulation von Mäusen benutzt. Ein Teil der Tumoren zeigte nekrotische Massen im Innern. Eine Rippe war umwachsen. Die mikroskopische Untersuchung zeigte, dass die Tumoren teilweise Drüsentumoren, teilweise Sarkome waren. Der die Rippe umwachsende Tumor war ein Spindelzellensarkom, das kleine Läppchen von Carcinom umzieht und von einander trennt. In diesem und in einem in die Muskulatur vordringenden Sarkom sind Mitosen vorhanden. An anderen Stellen sind nur Tumoren mit Drüsenstruktur sichtbar. Zwischen den die Alveolen bildenden Zellen finden sich Zwischenzellen, die den Drüsentumorzellen ähnlich sind und sich ebenfalls mitotisch teilen. In dem Sarkom sind mehrkernige Zellen nicht mehr vorhanden. Grosse Strecken des Sarkoms und auch des Drüsentumorgewebes sind degeneriert. Hierdurch wird der Wachstumsstillstand verursacht. Im Drüsentumorgewebe sind die typischen kleinvakuolären Zellen nur in geringer Zahl vorhanden. Die Grenze zwischen Sarkom und Drüsentumorgewebe ist überall scharf.

III. Generation.

13. Juni: In 9 japanische Mäuse wird Tumorsuspension und in 3 weitere japanische Mäuse wird das Filtrat des Tumors (durch Filtrierpapier) injiziert. Die Flüssigkeit wurde vor der Injektion zweimal filtriert. Ferner wird ein Tumorstück in sterilem Glyzerin 20 Stunden lang auf Eis gehalten, dann 5 Stunden lang in steriler 0,85 proz. NaCl-Lösung vom Glyzerin möglichst befreit. Eine Suspension dieses Tumors wird am 14. Juni in 2 weitere japanische Mäuse und in eine Maus, die bereits am 13. Juni mit Filtrat des Tumors inokuliert worden war, injiziert. 3 der mit gewöhnlicher Tumorsuspension inokulierten Mäuse sterben innerhalb der nächsten 24 Stunden.

11 Tage nach der Injektion in die III. Generation (24 Juni). Erste Maus der III. Generation: Auf der Wirbelsäule einer Maus findet sich ein Knoten, der vom 18.—24. Juni stark gewachsen war. Das Wachstum begann also 5 Tage nach der Inokulation. Die Maus stirbt am 24. Juni. Der harte Tumor ist in der Hauptsache ein Spindelzellensarkom, in dem viele Mitosen sich befinden. Auch kubische Zellen sind vorhanden. Das Sarkom dringt in Muskulatur und in Fettgewebe vor. An verschiedenen Stellen finden sich in dem Sarkom kleine Drüsentumorhäufchen, mit Kolloid im Innern der Alveolen. Einige Mitosen sind in diesem carcinomatösen Gewebe und viele Mitosen sind in dem Sarkom vorhanden. Drüsentumor und Sarkom sind scharf von einander abgesetzt.

12 Tage nach der Injektion in die III. Generation (25. Juni): 5 Mäuse, die mit Tumorsuspension (ohne Glyzerinbehandlung) injiziert waren, am Leben. An der Stelle, wo die Injektion vorgenommen worden war, sind kleine Verdickungen vorhanden.

3 Filtratmäuse ohne Verdickungen. In eine dieser Mäuse war gleichzeitig Glyzerin injiziert worden. 2 Mäuse, die nur eine Injektion von mit Glyzerin behandelter Tumorsuspension erhalten hatten, zeigen keine Verdickung. Eine dieser beiden letzteren Mäuse ist am Sterben. Alle 6 japanischen Mäuse, die am 13. Juni mit frischer Tumorsuspension injiziert worden waren und welche die Operation lange genug überlebten, entwickelten Tumoren. Also die Impfung ist in allen

Fällen erfolgreich. In keiner der früher inokulierten weissen Mäuse entwickelt sich der Tumor.

14 Tage nach der Injektion in die III. Generation. Zweite Maus der III. Generation (Maus A). In der Nacht vom 27.—28. Juni stirbt eine der 5 überlebenden Mäuse (Maus A). Dieselbe war intraperitoneal injiziert worden. Das Abdomen ist von zwei grossen und vielen kleinen Tumoren erfüllt. Ein Tumor um die rechte Niere, die vergrössert ist. Ein weiterer Tumor um die Milz. Mesenterium der Milz und des Magens verdickt. Grosser retroperitonealer Knoten. Ein Knoten in der Leber, ein anderer auf der Leber.

Auch 3 weitere, mit frischer Tumorsuspension injizierte Mäuse haben Tumoren. In einer Maus ist noch kein Tumor fühlbar, derselbe erscheint aber sehr bald nachher. Das Tumorwachstum ist also in der dritten Generation ausserordentlich viel schneller als in der ersten und zweiten. Die 4 übrigbleibenden japanischen Mäuse, welche mit Filtrat und mit Tumor, der in Glyzerin lag, behandelt worden waren, zeigten noch keine Tumorentwicklung. Die mikroskopische Untersuchung der einzelnen Tumoren der Maus A ergab folgendes:

a) Längs des rechten Ureters finden sich Tumorknoten, die aus Sarkomgewebe bestehen. In einzelnen Sarkomknoten finden sich Drüsentumorknötchen, die zum Teil degenerierte Partien zeigen. An gewissen Stellen finden sich in den sarkomatösen Tumoren viele Mitosen; der Kapillarenreichtum wechselt. Ein Knoten nahe der Niere besteht hauptsächlich aus Sarkom; doch befinden sich auch in diesem Sarkom einige wenige Drüsentumorknötchen; die Alveolen in diesen letzteren sind zum Teil ganz von Zellen ausgefüllt. Der Tumor dringt in Muskel- und Fettgewebe ein. Ein Knoten ist mit der Niere verwachsen. In den Nierenkanälchen, die teilweise vom vordringenden Sarkom umschlossen werden, Desquamation mehrkerniger Epithelzellen. Proliferation von Gefässendothelien in dem Sarkom. In der Kapsel der Niere der anderen Seite findet sich an einer Stelle ein kleiner Fleck von Spindelzellensarkom mit Mitosen.

a_2) Tumorknoten zwischen Leber, Niere und Nebenniere. Das Sarkom dringt in die Niere ein und isoliert Glomeruli und Tubuli. Es umgibt teilweise die Nebenniere und dringt, ein grosszelliges Gewebe bildend, in die Leber vor. Der Tumor ist teilweise sehr zellreich, an anderen Stellen ist das Zwischengewebe stärker entwickelt. In dem Sarkom findet sich Drüsentumorgewebe, das teilweise degeneriert ist. Zwischen die Läppchen dieses Drüsentumorgewebes kann Sarkom vordringen. In dem carcinomatösen Läppchen findet sich dasselbe vakuolisierte Zwischenzellengewebe, dass sich in anderen Drüsentumoren fand. Mitosen sind in den grossen Drüsentumorzellen und in den Zwischenzellen vorhanden. Auch in dem Sarkom finden sich degenerierte Teile. Der Gehalt des Sarkoms an Kapillaren wechselt in verschiedenen Teilen.

d) Sarkomknoten in Muskularis und Submukosa des Magens; derselbe dringt auch in die Leber vor und verursacht nekrotische Herde in diesem Organ. Nahe dem Magen liegen kleine Drüsentumorknötchen mit Mitosen.

e) Tumorknoten zwischen Milz und Pankreas; dringt in das Pankreas ein. Es handelt sich meist um Sarkom mit Mitosen und teilweiser Degeneration. In dem Sarkom findet sich Drüsentumorgewebe mit Mitosen; dasselbe zeigt typische Struktur. Das mehr oder weniger zellreiche Sarkom dringt allein aktiv in das

Nachbargewebe vor. Auch in die Drüsentumorknötchen, die in dem Sarkom zerstreut liegen, dringt das Sarkom an einigen Stellen vor. Teilweise Degeneration (Pyknose) im Innern der Drüsentumorläppchen.

Hierbei degenerieren die die Alveolen bildenden Zellen in derselben Weise wie das interalveoläre Gewebe (die Zwischenzellen). Einzelne Drüsentumorläppchen am Rande des Sarkoms zeigen noch die typische Struktur, nämlich in der Peripherie Alveolen, die in ihrem Zentrum Kolloid enthalten, und dünnere zentrale Züge von Zellen. Zwischen diesen zentralen Zellzügen finden sich die vakuolären grossen Zwischenzellen; der zentrale Teil der Drüsentumorknoten trägt daher typisch vakuoläres Gepräge. Das Sarkom umschliesst kleine Inseln von Pankreasgewebe.

f) Mehrere Tumorknötchen am Mesenterium und Dünndarm. Kleine Sarkomknötchen mit vielen Mitosen und oft nur wenigen Gefässen; eines dieser Knötchen dringt aktiv in das Pankreas vor; ein grosser Sarkomknoten ist im Zentrum nekrotisch. In dem Sarkom finden sich typische Drüsentumorknötchen mit vakuolären Zwischenzellen und vordringenden Tumorzellen. Viele Mitosen in dem Drüsentumor. Das Drüsentumorknötchen setzt sich scharf vom Sarkom ab.

g) Stück des Zwerchfells mit kleinem Sarkom und kleinem Drüsentumor, welch' letzterer im Zentrum Kolloidmassen zeigt. Im Sarkom findet sich hyalines Bindegewebe; das Sarkom dringt in benachbartes, sehr zellreiches Bindegewebe vor.

32 Tage nach der Injektion in die III. Generation (15. Juli). III. Maus der III. Generation: Eine japanische Maus mit grossem Tumor stirbt. Der Tumor dringt in die Wirbelsäule vor. Derselbe hatte 5—6 Tage nach der Inokulation angefangen zu wachsen. Das Wachstum war kontinuierlich; es bildeten sich verschiedene Knoten, ein jeder war etwa kirschkerngross.

Mikroskopisch findet sich, dass der Tumor zu einem grossen Teil aus an Mitosen reichem Spindelzellensarkom besteht, das in Wirbelsäule und Rückenmuskulatur vordringt. Das Rückenmark zeigt Degeneration. Auch in dem Sarkom finden sich einige Nekrosen. An einer Stelle ist Lymphstauung im Sarkom vorhanden. Der Tumor dringt in einen Drüsentumor, welch' letzterer zu beträchtlicher Grösse herangewachsen war, vor und trennt dessen Läppchen. In dem Drüsentumor finden sich Mitosen; er zeigt die typische Struktur mit Zellsträngen, Kolloid und den früher erwähnten Beziehungen zwischen Epithel und Bindegewebe.

36 Tage nach der Uebertragung in die III. Generation (19. Juli). IV. Maus der III. Generation: Eine Maus mit sehr grossem Tumor längs der Wirbelsäule stirbt. Der Tumor war sehr stark gewachsen und deformierte das Tier. Mehrere Tumorknoten werden unter sich durch Bindegewebe vereinigt. Sie breiten sich in subkutanem Gewebe aus und dringen bis zur Wirbelsäule vor. Mikroskopisch findet sich auf beiden Seiten der Wirbelsäule ein grosses Spindelzellensarkom ohne Drüsentumor. Das Sarkom zeigt viele Mitosen und dringt durch die Muskulatur bis zum Knochen vor. Die Muskulatur wird teilweise unter Bildung eines vakuolären Gewebes von dem Sarkom aufgelöst. Der Tumor ist nicht sehr gefässreich; nur an einer Stelle dringen von aussen viele Gefässe ein. Er zeigt in der Mitte Degeneration.

41 Tage nach der Uebertragung in die III. Generation (24. Juli). V. Maus der III. Generation: Maus mit grossen Tumoren, die jedoch nicht ganz so gross wie die vorigen Tumoren waren, stirbt. Ein Tumor dringt in die Muskulatur nahe

der Wirbelsäule vor (Sarkom); ein grosser Tumor nahebei (Drüsentumor) breitet sich meist im subkutanen Gewebe aus. Das Sarkom und der grosse Drüsentumor sind voneinander getrennt. Das Sarkom dringt in die Rückenmuskulatur und auf die Rippen zu vor. In dem wohlerhaltenen Teile des Sarkoms finden sich viele Mitosen. An einer anderen Stelle zeigt das Sarkom Degeneration mit thrombosierten Gefässen. Im Drüsentumor finden sich Zellnester mit Kolloid und mit ödematösem Bindegewebe dazwischen. In den Tumorzellen viele Mitosen. Dazwischen langausgezogene Züge von den Tumorzellen ähnlichen Zellen, die ebenfalls teilweise Mitosen zeigen. Dazwischen Lymphe, die die Tumorzüge trennt. Im Zentrum des Tumors Degeneration und Auflösung des Gewebes. Die Struktur des Drüsentumors ist in diesem Falle nicht ganz so typisch, wie in anderen Tumoren.

42 Tage nach Uebertragung in die III. Generation (25. Juli). VI. Maus der III. Generation: Maus stirbt. Ausserordentlich grosser Tumor, der sich fast über den ganzen Rücken der Maus erstreckt. Der Tumor besteht fast ganz aus Sarkom, das nur an einer Stelle viele (erweiterte) Blutgefässe zeigt, sonst aber gefässarm ist. Im Sarkom befinden sich nahe dem Rande kleine Drüsentumorläppchen mit Mitosen. Der Drüsentumor zeigt die typische Struktur. Oedematöse Räume trennen die Zellzüge.

Alle die bisher beschriebenen Tumoren der III. Generation fingen während der ersten 4—5 Tage nach der Uebertragung oder nur wenig später zu wachsen an, wuchsen im Anfang schnell und setzten dann das Wachstum gleichmässig, wenn auch etwas langsamer als im Anfang fort.

Etwa 40—46 Tage nach der Uebertragung in die III. Generation. VII. Maus der III. Generation. Ende Juli beginnt auch ein Tumor in der Maus sich zu entwickeln, die mit Tumorinfiltrat und mit mit Glyzerin behandelten Tumorteilen injiziert worden war. Der Tumor wuchs nur langsam. Mitte August geht das Tier durch einen Zufall verloren.

Weitere Transplantationen aller dieser Tumoren waren wegen Mangels an japanischen Mäusen unmöglich.

Der Tumor wächst in keiner der inokulierten weissen Mäuse.

Es ist nun erforderlich, einige Tumoren eingehender zu beschreiben und gewisse morphologische Eigentümlichkeiten hervorzuheben.

1. Der ursprüngliche Tumor (vgl. Tafel V, Figg. 1, 2 und Tafel X, Fig. 26). Drei Teile wurden untersucht, teilweise in Serienschnitten. Alle Teile zeigen in der Hauptsache die gleichen strukturellen Eigentümlichkeiten. Der Tumor besteht aus Läppchen, die durch Bindegewebe getrennt sind. In den Läppchen sind die Tumormassen teilweise guirlandenartig angeordnet; diese Anordnung kommt dadurch zustande, dass im Antrum Zellhaufen degenerieren. Die Tumorläppchen schliessen sich dicht an Teile der normalen Submaxillardrüse an, ohne durch eine Bindegewebskapsel von letzterer getrennt zu sein. An einigen Stellen wird ein Läppchen der Submaxillardrüse auf beiden Seiten von einem Tumorläppchen eingeschlossen. Beide Arten von Läppchen haben ungefähr dieselbe Grösse und sind beide

von einer gemeinsamen Bindegewebskapsel umgeben. In der Struktur der einzelnen Tumorteile finden wir nun gewisse Verschiedenheiten. Wir finden (Tafel V, Fig. 1) in einer Reihe von Serienschnitten lange drüsenähnliche Gänge, von denen seitlich baumartig andere Gänge sich abzweigen. Diese letzteren bilden nun das für die Läppchen (i. e. g. c. a. zentrale Gänge). Die Läppchen bestehen aus alveolenartigen Gebilden mit zweierlei Zellen, nämlich solchen mit homogenem und mit vakuolärem Protoplasma. Letztere Zellen sind grösser und sind den ersteren gleichwertig; sie beteiligen sich ebenfalls an der Bildung der Alveolen. An solche Läppchen schliessen sich nun andere an, die fast nur aus einer Masse von drüsenähnlichen Gängen bestehen. Diese Gänge enthalten oft eine kolloidartige Masse. Wieder andere Läppchen bestehen zum grössten Teil aus den grossen, vakuolären Zellen, welche durch Bindegewebszüge in kleinere oder grössere Haufen getrennt werden (f: aus Drüsengängen zusammengesetztes Läppchen, d: Läppchen, welches aus vaknolären Zellen besteht).

An anderen Stellen sehen wir ein Gewebe, in dem beide Zellarten gemischt sind. Die Alveolen und das vakuoläre Gewebe sind hier anscheinend in Bildung begriffen. Alveolen entstehen auf zwei Arten: 1. ein Zellhaufen bildet sich und die zentralgelegene Zelle (oder Zellen) werden pyknotisch, das Zellprotoplasma färbt sich stark mit Eosin und schrumpft ein wenig; der Kern wird sodann karyorrhektisch und verschwindet; 2. in anderen Fällen wird die zentrale Zelle kleinvakuolär, dann grossvakuolär, und schliesslich sind die peripheren Zellen alveolenartig um ein vakuoläres Zentrum angeordnet. Aber nicht nur die zentralen Zellen, sondern auch ein Teil oder sogar alle peripheren (wandständigen) Zellen können vakuolär werden. In wieder anderen Fällen wird ein Teil der Wandzellen vakuolär und die zentrale Zelle wird pyknotisch, oder von zwei zentral gelegenen Zellen wird die eine pyknotisch und die andere benachbarte vakuolär. Zwischen den klein- und den grossvakuolären Zellen bestehen Uebergänge; so kann z. B. der periphere Teil der Zelle kleinvakuolär, das Zentrum hingegen grossvakuolär sein.

Figg. 3, 4, 5 (Tafel VI), die nicht dem ursprünglichen, sondern transplantierten Tumoren entnommen sind, veranschaulichen die Bildung der Alveolen durch Vakuolisierung zentraler Zellen. Fig. 4 (Tafel VI) zeigt einige vakuoläre Wandzellen und einige pyknotische zentrale Zellen. Fig. 5 (Tafel VI) zeigt teilweise vakuoläre, zum Teil pyknotische zentrale Zellen. Aehnliches zeigen die Figuren 6 und 7 (Tafel VI), die beide einem Tumor der zweiten Generation entnommen sind. Mitosen sind in den die Alveolen bildenden Zellen vorhanden. Statt Alveolen zu bilden, können die wuchernden Zellen in Haufen kleinvakuolär werden, Bindegewebe trennt solche Haufen voneinander. Weiterhin werden aber auch einzelne oder viele dieser Zellen grossvakuolär, und das Gewebe kann, wenn diese Zell-

haufen von Bindegewebe durchzogen werden, Aehnlichkeit mit Fettgewebe annehmen. In einem solchen Haufen vakuolärer Zellen kann noch eine aus einer Tumorzelle entstandene kolloide Scholle liegen, und dicht neben solchen Zellhaufen können wieder andere Zellen liegen, die typische Alveolen bilden. Fig. 2 (Tafel V) zeigt solches Tumorgewebe, das aus vakuolären Zellen besteht. Bei J findet sich eine solide Tumorzelle, bei I und G sind mehr oder weniger feinvakuoläre Zellen, bei E und H Zellen mit einer einzigen grossen Vakuole sichtbar. Bindegewebszüge teilen diese Zellen in kleine Haufen ab. Fig. 2 (Tafel V) stellt einen Schnitt durch den ursprünglichen Tumor dar.

Die Tumorläppchen haben eine sehr verschiedene Grösse, je nach der Anzahl von Bindegewebszügen, die hineinwuchern und die verschiedene Teile voneinander trennen. Die Mannigfaltigkeit wird noch dadurch erhöht, dass an einzelnen Stellen alle oder die Mehrzahl der Tumorzellen kleinvakuolär werden, während an anderen Stellen die Tumorzellen als kleine, teilweise kubische, nicht vakuoläre Zellen zusammenliegen und Haufen bilden, die von mehr oder weniger zahlreichen Bindegewebsbündeln durchzogen werden. Infolge des Druckes, den der Inhalt der Vakuolen auf die Kerne ausübt, nehmen die letzteren in den vakuolären Zellen oft eine sternförmige Form an.

Eine weitere Komplikation kann nun dadurch entstehen, dass kleine, aus vakuolären Zellen bestehende Haufen durch Bindegewebe völlig abgetrennt werden. Sodann kommt es vor, dass in einem solchen Haufen kleinvakuolärer Zellen mehrere Zellen gleichzeitig aufgelöst werden, sodass mehrere Zellen sich an der Bildung einer einzigen grossen Vakuole beteiligen. Auf diese Weise können im Bindegewebe liegende grosse Vakuolen entstehen.

Zuweilen kann ein Tumorläppchen eine Halbkugel bilden, am Hilus tritt dann das Bindegewebe in das Tumorgewebe ein. In der Nähe der Tumoralveolen werden die Züge von gewöhnlichen spindelförmigen Bindegewebszellen lockerer und es entstehen mit Flüssigkeit gefüllte unregelmässige Zwischenräume zwischen den Bindegewebszellen, deren lang ausgezogene Fortsätze deutlich sichtbar sind. Wahrscheinlich ist hierbei der Widerstand von Bedeutung, den die dichten Massen von Tumorzellen dem Vordringen der Bindegewebszellen und dem Flüssigkeitsstrome darbieten. Als eine Folge hiervon entsteht Stauung, und zwischen den Bindegewebszellen bilden sich ödematöse Zwischenräume. Es wird dies hier deswegen besonders hervorgehoben, weil in den transplantierten Tumoren typische, annähernd halbkugelförmige Gebilde mit dichtem Tumorgewebe in der Rinde und schmalen Zügen von Tumorzellen im Mark und mit ödematösem Bindegewebe zwischen den letzteren in noch viel ausgeprägterer Form wieder auftreten.

Schon in dem ursprünglichen Tumor kommen kleinere nekrotische Herde vor, in denen eine gewisse Zahl polynukleärer Leukozyten liegt.

So gross wie die Variabilität des Tumors ist, so ist doch das Entstehen dieser verschiedenen Bildungen durch funktionelle Aenderungen einer einzigen Zellart, die bald kolloide, bald vakuoläre Veränderungen erleidet, unzweifelhaft.

Besonders hervorzuheben ist nun noch, dass der Zellreichtum des die Tumorläppchen trennenden Bindegewebes in gewissen Grenzen wechselt. Im allgemeinen ist das Bindegewebe kernarm, an einigen Stellen ist jedoch das die Tumorzellenhaufen trennende Bindegewebe etwas breiter und die Zahl der darin liegenden Spindelzellen grösser. Wir wählten nun absichtlich die Stelle des ursprünglichen Tumors zur Reproduktion, in welcher sich die stärkste Anhäufung von Bindegewebe mit der grössten Zahl von Spindelzellen findet. Fig. 26 (Tafel X) zeigt eine Stelle des ursprünglichen Tumors. b_1, b_2, b_3, b_4 zeigen solche Bindegewebszüge zwischen den Alveolen von eigentlichem Tumorgewebe, das bei a_2 und a_3 Alveolen bildet, bei a_1 in der Hauptsache aus vakuolärem Gewebe besteht. Diese Figur zeigt ganz klar, dass auch hier der Charakter und die Menge des Bindegewebes nicht wesentlich von dem in gewöhnlichem Carcinom gefundenen Bindegewebe abweicht.

In dem am 14. März, 2 Tage nach der Transplantation, entnommenen Stück färben sich die Zellen und Kerne besonders noch am Rande. In den Alveolen ist Kolloid sichtbar. Sarkomgewebe ist nicht vorhanden.

Tumorknötchen, 16 Tage nach der Transplantation. Das Knötchen enthält nekrotisches Tumorgewebe, das von sehr vielen polynukleären Leukozyten durchsetzt ist. An manchen Stellen ist die Leukozytenanhäufung sehr dicht. In den nekrotischen Teilen sieht man noch an einigen Stellen grosse Zellen mit grossen Kernen, die nur mehr mit Eosin sich färben. Ein grosser Teil des Knötchens besteht aus einem sehr zellarmen, hyalin erscheinenden Gewebe. In dieses dringt wachsendes Bindegewebe mit Gefässen vom Rande her ein. Neben dem wachsenden Bindegewebe sind nun in diesem hyalinen Gewebe Züge von runden, ovalen oder polygonalen Zellen von verschiedener Grösse, die teilweise sehr grosse Kerne besitzen, vorhanden. Diese Zellzüge dringen auch ganz selbständig in das hyaline Gewebe vor und scheinen es aufzulösen. Eine zentrale Höhle entsteht zwischen solchen Zellzügen, und auf diese Weise bilden sich Tumoralveolen. Im Anschluss an diese Zellwucherungen bildet sich eine gewisse Zahl von Tumorzellen in die kleinvakuolären Zellen um, welch' letztere ohne Zwischengewebe aneinandergrenzen können. An anderen Stellen werden diese vakuolären Zellen von hyalin aussehendem Bindegewebe durchzogen. Ein Teil des Tumorknötchens wird ganz von diesem

aus kleinvakuolären Zellen bestehenden Gewebe gebildet. Es wird von länglichen Bindegewebszügen durchzogen. Der Kern in diesen kleinvakuolären Zellen kann geschrumpft sein und die Tumorzellen scheinen teilweise zu degenerieren. In einigen Tumorzellen sind Mitosen sichtbar. In diesem Knötchen finden sich also Zellwucherungen, verbunden mit Zelldegenerationen. Mikroskopisch erkennen wir hier Tumorwachstum, bevor es makroskopisch sichtbar ist.

Bemerkenswert ist noch, dass um die grossen Gefässe in den peripheren Teilen des Knötchens grosse Massen etwas kleinerer einkerniger Zellen liegen. Einzelne dieser Zellen degenerieren, so dass sie sich mit Eosin färben und den zentralen kolloiden Zellen der Tumoralveolen ähnlich werden. Ob diese Zellen ein entzündlich-regeneratives Infiltrat oder Tumorzellen darstellen, ist unsicher.

Knötchen, dem Rücken einer japanischen Maus 28 Tage nach der Inokulation entnommen. Das Gewebe zeigt polygonale, kleinvakuoläre Zellen. Viele Zellen enthalten zwei Kerne. Die Zellen färben sich stark mit Eosin, sie sind teilweise nekrotisch und häufig direkt aneinander gereiht, ohne durch Bindegewebe getrennt zu sein. Haufen solcher Zellen werden von Bindegewebe umschlossen. Um die Gefässe liegen kleinere mononukleäre Zellen. Dieses Knötchen stellt wahrscheinlich transplantiertes, aus vakuolären Zellen bestehendes Tumorgewebe dar. Die Aehnlichkeit dieses Gewebes mit der Struktur der Winterschlafdrüse ist in diesem Falle sehr gross, und deshalb ist in der Deutung dieses Knötchens eine gewisse Zurückhaltung geboten.

Knötchen (12. März bis 14. Mai; 2 Monate, 2 Tage, Maus α). Ein kleines Knötchen entwickelte sich wahrscheinlich an der Einstichstelle der zur Injektion dienenden Nadel in Maus α; nach 62 Tagen hat es etwas über Stecknadelkopfgrösse erreicht. Das Knötchen wird exzidiert und ganz oder fast ganz in Serienschnitte zerlegt, so dass nur wenige Schnitte fehlen. Es liegt nur Spindelzellensarkom vor, mit derberen Bindegewebszügen zwischen den Sarkomzellen. Mitosen sind nicht sichtbar. An mehreren Stellen finden sich Hämorrhagien im Gewebe. Hypertrophische Kerne und einige wenige mehrkernige Zellen kommen vor. Es finden sich Haufen von sternförmigen Zellen. Das Sarkomgewebe dringt nach oben in das Fettgewebe der Haut vor. Das Knötchen zeigte sehr langsames Wachstum. Die Exzision war allem Anschein nach eine vollständige.

Tumor, der an Stelle des ausgeschnittenen Sarkomknötchens in Maus α wuchs (14. Mai bis 10. Juni). Dieses Knötchen wächst viel schneller als das erste Knötchen. Der Tumor besteht fast ganz aus Sarkom; nur an zwei Stellen finden sich kleine Drüsentumoren. Der eine liegt nahe der Haut und der andere an der entgegengesetzten Seite des Sarkoms. Diese zwei Drüsentumoren zeigen die typische Struktur. Die Tumorzellen

begrenzen zentrale Hohlräume, sie bilden also Alveolen. Es können sich auch grössere solide Haufen von Tumorzellen bilden, in denen sich Hohlräume durch Degeneration der Zellen bilden. Neben den Alveolen finden sich grosse Zellen mit kleinvakuolärem Cytoplasma; sie haben zuweilen 2 Kerne und sind nicht selten von flachgedrückten Zellen umgeben. Die zentrale Höhle der Alveolen kommt wieder auf folgende Weise zustande: 1. Klein- oder grossvakuoläre Degeneration findet in den zentralen Zellen statt; in den letzteren können die Kerne noch angedeutet sein. 2. Die zentralen Zellen können kolloid degenerieren. 3. Dieses Kolloid kann weiter aufgelöst werden und so kann sekundär eine zentrale Höhle entstehen. Die Zellen im Zwischengewebe sind den Tumorzellen sehr ähnlich. Dies betrifft sowohl Kern als auch Cytoplasma. Ausserdem gewinnt man an manchen Stellen den Eindruck, dass gewisse im Zwischengewebe isoliert liegende Zellen abgeschnürte Tumorzellen sind. Ob die Tumorzellen zuweilen in das Zwischengewebe eindringen, und ob überhaupt ein genetischer Zusammenhang zwischen Tumorgewebe und Zwischengewebe besteht, kann auf Grund dieser Bilder mit Sicherheit nicht entschieden werden. Möglicherweise beruht die Aehnlichkeit zwischen diesen beiden Zellarten auf anderen Umständen. Mitosen sind in dem Drüsentumor nicht sichtbar, wahrscheinlich weil das Tumormaterial erst einige Zeit nach dem Tode des Tieres entnommen worden war.

Gleichzeitig mit dem Drüsentumor wächst das Sarkom. Beide Tumorarten sind scharf durch eine dünne Lage von derbem Bindegewebe gegeneinander abgesetzt. Uebergänge bestehen nicht. Das Sarkom ist der bei weitem grössere Tumor. In diesem ist viel weniger Bindegewebe zwischen den Zellen vorhanden als in dem ersten exzidierten Sarkomknoten. Auch wächst dieses Sarkom viel stärker gegen das Epithel zu. Es umwächst Haarbälge und trennt sie von dem Deckepithel. An der Stelle, wo der Tumor durch das Epithel bricht, degeneriert das letztere und bildet hyalines Material. Das Sarkom selbst besteht aus Spindel- und polygonalen und sternförmigen Zellen. Zellzüge durchflechten sich in verschiedenen Richtungen. Nur eine Mitose ist sichtbar, was wohl auf der Länge der Zeit beruht, die zwischen Fixierung des Gewebes und dem Tode des Tieres verflossen ist. An verschiedenen Stellen sind die Zellen verschieden gross; in gewissen Teilen finden wir wieder grosse, mehrsternige Zellen in grösserer Zahl zusammengelagert. An mehreren Stellen gehen Haufen von Zellen karyorhektisch zu Grunde. Solche degenerierten Zellen können von benachbarten Sarkomzellen aufgenommen werden. In einigen Sarkomzellen finden sich kugelförmige, mit Eosin sich färbende Zelleinschlüsse nahe dem Kern, Bildungen, welche zum Teil wohl durch lokalisierte Degeneration im Zellprotoplasma hervorgerufen werden. Das Sarkom dringt in Muskelfasern ein und isoliert Nerven, in welche es ebenfalls einzudringen beginnt.

Es besteht kein merklicher Unterschied in der Zahl der Blutgefässe zwischen dem ersten Sarkomknötchen und diesem rezividierenden, schnell wachsenden Sarkom. Fig. 8 (Tafel VI) zeigt einen Schnitt durch das Sarkom bei starker Vergrösserung. A und C stellen Zelleinschlüsse dar. B ist eine degenerierende Tumorzelle. Fig. 9 (Tafel VI) zeigt einen anderen Schnitt durch denselben Tumor. Zelle G enthält wieder einen Einschluss. Einige mehrsternige Zellen sind vorhanden. Um den Hohlraum L ordnen sich einige Sarkomzellen so an, dass eine Art Alveole gebildet wird. Diese Stelle wurde deswegen reproduziert, weil hier Zellen eine solche Anordnung annehmen, dass eine gewisse Aehnlichkeit mit der alveolären Struktur des Drüsentumors entsteht. Doch ist auch hier der Unterschied zwischen der Struktur des Sarkoms und des drüsenähnlichen Tumors sehr ausgesprochen, die Aehnlichkeit ist nur eine oberflächliche.

Grosser Drüsentumor derselben Maus *a*, 12. März bis 10. Juni. Dieser Tumor ist nicht ulzeriert. Er besteht fast ganz aus drüsenartigem Gewebe. Nur in einem Läppchen des Tumors findet sich Spindelzellensarkom und zwar ohne Beimischung von Carcinom. In dem Sarkom finden sich grosse, stark mit Eosin färbende Zellen, die teilweise zweikernig sind. Die Zellen sind meist spindelförmig, an einzelnen Stellen sind sternförmige Zellen vorhanden.

Der drüsenartige Tumor war allmählich gewachsen, und zwar ungefähr gleichzeitig mit dem Sarkom. Der Tumor ist höckerig; mikroskopisch ist eine Anordnung in Läppchen sichtbar. Wenn auch diese Läppchen mehr oder weniger denselben Bau zeigten, so sind doch gewisse Variationen vorhanden. In der Mehrzahl der Läppchen ist im Zentrum mehr oder weniger Degeneration eingetreten. Es findet sich Pyknose und Karyorrhexis ein. Die erhaltenen Tumorteile sind guirlanden- oder kreisförmig angeordnet. In anderen Läppchen findet sich keine oder nur sehr wenig Degeneration. Manche Läppchen sind fast ganz von Alveolen erfüllt; andere kleine Läppchen enthalten Alveolen, die durch myxoides Bindegewebe getrennt sind. Wieder andere Läppchen enthalten, schon mit schwacher Vergrösserung erkennbar, ein ganz myxoides Gewebe, und dazwischen kompaktere Züge von Zellen, die den Tumor- oder Zwischenzellen ähnlich sind. Nahe den letztgenannten finden sich Läppchen, die bei schwacher Vergrösserung einen soliden bindegewebigen Charakter zeigen. Diese letzteren Läppchen verdienen eine genauere Beschreibung. Bei Untersuchung mit Oelimmersion findet man Zellen mit verzweigten Fasern, die ineinander greifen. Viele dieser Zellen zeigen Vakuolen. Dazwischen liegen ganz ähnlich aussehende Zellen; sie sind aber etwas regelmässiger um die erwähnten Vakuolen angeordnet. Nicht selten haben sie anscheinend Fortsätze, ebenso wie die umgebenden Zellen; durch diese Fasern hängen die Zellen untereinander zusammen. Die Grösse aller dieser Zellen wechselt an verschiedenen

Stellen und es ist besonders bemerkenswert, dass sehr oft die Grösse der bindegewebigen und die der epithelartigen Zellen in gleicher Weise wechselt. Kleine epithelartige Zellen sind von kleinen bindegewebigen, grosse epithelartige von grossen bindegewebigen Zellen umgeben. Dazwischen finden sich nun Zellen, die sich stark mit Eosin färben und von den sternförmigen Zellen umgeben werden. An anderen Stellen ist der Uebergang zwischen den kleinen bindegewebigen Zellen und den sich mit Eosin färbenden grösseren Zellen nicht so schroff. Diese grösseren mit Eosin sich färbenden Zellen können nun ebenfalls fein oder grob, regelmässig oder unregelmässig vakuolär werden. Aehnliche Vakuolen werden nun auch von den umgebenden, bindegewebigen Zellen gebildet. Diese Vakuolisierung führt zu einer Bildung von Fasern. Die Vakuolisierung und Faserbildung in diesen beiden Zellarten ist ähnlich. Durch Anordnung der Zellen um Vakuolen findet hier eine Art Alveolenbildung statt, ohne dass Kolloid gebildet wird; an anderen Stellen finden sich kompakte Zellhaufen, welche aus den mit Fortsätzen versehenen Bindegewebszellen bestehen. Daneben finden sich oft zweikernige, mit Eosin stark färbende Zellen, die Mitosen zeigen können. Diese mit Eosin sich färbenden, etwas grösseren Zellen können nun in Haufen angeordnet sein, und indem die zentralen Zellen zu Grunde gehen, bilden sich wieder Alveolen. Die Degeneration der zentralen Zellen findet in ähnlicher Weise wie früher entweder so statt, dass sie eine kolloide Scholle bilden, oder indem sie gross oder klein vakuolär und darauf ganz aufgelöst werden. Die peripheren Zellen sind dann um einen zentralen Hohlraum angeordnet. In gewissen Fällen haben die um diese Hohlräume liegenden Zellen die Form von langausgezogenen Spindelzellen. Die Alveolen können ausgedehnt werden und durch den Druck werden die den Hohlraum begrenzenden Zellen flacher. Die zwischen den Alveolen gelegenen Zellen können, wie in früher beschriebenen Stücken, den die Alveolen bildenden Zellen sehr ähnlich werden; dies ist besonders dann der Fall, wenn das Gewebe durch Lymphstauung ödematös wird. An älteren Stellen sind hingegen Alveolen von ganz epithelähnlichen Zellen gebildet und in der Mitte der Alveolen findet sich entweder kolloide Substanz oder eine Vakuole. Die Alveolen sind zuweilen von einer Membran ohne Kern oder von Fasern, die mit flachen Kernen besetzt sind, umgeben. An anderen Stellen findet die Verbindung der verschiedenen Alveolen durch sternförmige Zellen statt, die mehr oder weniger den Epithelzellen ähnlich sein können. Die die Alveolen bildenden Zellen senden zuweilen ebensolche Fasern nach aussen wie die Zwischenzellen. An anderen Stellen sind Reihen solcher Alveolen von Kapillaren und einer grösseren Menge von Bindegewebe umgeben. An wieder anderen Stellen ziehen die Kapillaren, nur von wenig Bindegewebe begleitet, durch den Tumor. Es kommt zuweilen vor, dass der zentrale Teil des Läppchens zu Grunde geht und dass

das nekrotische Gewebe verschwindet; im Zentrum bleibt dann ein festeres Bindegewebegerüst zurück, mit dem die übrigbleibenden Tumorzellen fest zusammenhängen können.

Durch den Tumor ziehen hie und da Züge dichten lamellösen Bindegewebes; an einzelnen Stellen dringen die Tumorzellen reihenweise in dieses Bindegewebe vor, ohne dabei ihren Charakter zu verlieren.

Mitosen finden sich fleckweise in den die Alveolen bildenden epithelartigen Tumorzellen, in den oben erwähnten sich mit Eosin färbenden Zellen und zuweilen auch in den epithelartigen Zwischenzellen. Da der Tumor erst einige Zeit nach dem Tode des Tieres fixiert werden konnte, so ist die Zahl der Mitosen reduziert.

Ebenso wie die verschiedenen anderen Läppchen von einander getrennt sind, so ist das Sarkomläppchen von den Läppchen des drüsenartigen Tumorgewebes scharf abgesetzt. Das Sarkomläppchen liegt nahe den Läppchen, die zum grossen Teil aus dichten Zügen von Mischgewebe (Bindegewebszellen mit Tumorzellen) bestehen und die oben eingehender beschrieben wurden.

Es ist noch bemerkenswert, dass wir in dem benachbarten Sarkom ganz ähnliche mit Eosin sich färbende zweikernige Zellen sehen, wie sie in den bindegewebszellenreichen Läppchen des Drüsentumors oben beschrieben wurden. Diese mit Eosin sich stark färbenden Sarkomzellen sind von gewöhnlichen Bindegewebszellen umgeben. Es kommt nun auch vor, dass drei solcher mit Eosin sich stark färbenden Zellen im Sarkom zusammenliegen, wobei zwei derselben die dritte einschliessen können, und so kann eine Art von Alveole zustande kommen. Fig. 10 (Tafel VII) zeigt Alveolen des Drüsentumors. O und C sind kolloide Massen im Zentrum der Alveolen. B und T stellen im Zwischengewebe gelegene Zellen dar, die isoliert sind, aber sonst den die Alveolen bildenden Tumorzellen gleichen. Fig. 11 (Tafel VII) zeigt zwei Alveolen des oben beschriebenen drüsenartigen Tumors. P und Q sind kolloide Massen im Zentrum der Alveolen. S und U sind Zellen der Alveolen, die in Fasern endigen, welch letztere in die Fasern des interalveolären Bindegewebes Z einmünden.

Fig. 7 (Tafel VI) zeigt eine andere Stelle aus demselben Tumor, in der die Anordnung der Alveolen unregelmässig ist; dieselben sind im Entstehen. M zeigt eine grobvakuoläre Zelle, um die andere tumorähnliche Zellen so angeordnet sind, dass eine Art von Alveole zustande kommt. N ist eine der umgebenden Zellen, die sich tief mit Eosin färbt. Y ist eine ähnliche vakuoläre Zelle, die neben einer anderen feiner vakuolären Zelle liegt und von epithelartigen Zellen umgeben ist.

S ist eine stark mit Eosin sich färbende Tumorzelle, die zwei Kerne besitzt. R ist eine mehrkernige, tief mit Eosin sich färbende Tumorzelle, die im Uebergang zu einer vakuolären Zelle begriffen ist. T ist eine Kolloid-

scholle, um die sich einige Zellen epithelartig angeordnet haben. U sind Zellen, die den anderen Tumorzellen sehr ähnlich sehen, aber faserige Fortsätze besitzen. Nirgends findet man hier typische Alveolen, sondern Zellen, die eine mehr oder weniger alveolenartige Anordnung annehmen. Bei Z lagern sich Zellen um eine Zellvakuole alveolenartig aneinander an.

Fig. 12—18 (Tafel VII und VIII) zeigen Teile aus den oben beschriebenen Läppchen, die aus einer Mischung von Tumorzellen und Bindegewebszellen bestehen. In Fig. 12 (Tafel VII) sehen wir bei G eine Alveole, um die Tumorzellen epithelartig angeordnet sind. V ist eine mit Eosin sich tief färbende Tumorzelle, die anscheinend mehrere Fortsätze zwischen die benachbarten Zellen vorschiebt. A zeigt eine Tumorzelle in Mitose.

Fig. 13 (Tafel VII) zeigt die Zellen F, W und T im Kreise um eine Vakuole gelagert. K ist eine tief mit Eosin sich färbende Tumorzelle, um welche bindegewebsartige Zellen wie z. B. U sich alveolenartig herumlegen. Auf Fig. 14 (Tafel VIII) stellen A und B mit Eosin tief sich färbende Zellen dar, die in kleinvakuolärer Umwandlung begriffen sind.

Auf Fig. 16 (Tafel VIII) sind die Zellen, die sich um die Vakuolen H Y lagern, noch epithelähnlich. Nahebei sind die Zellen, die sich um die Vakuole D anordnen, ganz bindegewebsähnlich und faserig. Ebenso sind in Fig. 17 (Tafel VIII) einzelne Zellen, die sich um die Vakuole L und um die vakuoläre Zelle E lagern, faserig und bindegewebsähnlich. Dasselbe gilt für die Zellen um die Vakuole V in Fig. 18 (Tafel VIII), wo W eine sternförmige Zelle darstellt; ähnlich ist Zelle P, die nicht direkt der Vakuole anliegt, faserige Fortsätze hat und den den Vakuolen anliegenden Zellen ganz ähnlich ist. Auf Fig. 15 (Tafel VIII) liegen epithelartige Tumorzellen um eine Kolloidscholle. Auf Fig. 19 (Tafel VIII) liegen im faserigen Bindegewebe Tumorzellen, teils mit, teils ohne Fortsätze. Die Zellen sehen umgebenden Bindegewebszellen sehr ähnlich, sind aber durch weniger Zwischensubstanz getrennt, als es bei Bindegewebszellen der Fall wäre.

Tumoren der Maus *β*. 12. März bis 13. Juni. Ausser den in der Uebersicht erwähnten Befunden sind noch folgende Tatsachen besonders zu verzeichnen: 1. In dem Drüsentumor finden wir Stellen, wie sie Fig. 20 (Tafel VIII) zeigt. Wir finden hier Alveolen, in denen Tumorzellen um eine Kolloidscholle liegen (g und e); in anderen Fällen sind sie um einen Hohlraum (f) angeordnet. In einigen Zellen finden sich Einschlüsse, die aus pyknotischen Zellen entstanden sind. Bei e findet sich eine solche in Degeneration begriffene Zelle. Wie in früheren Tumoren finden wir auch hier die gleichen Zelleinschlüsse in sarkomatösen wie in carcinomatösen Zellen. Besonders bemerkenswert ist aber hier die ausserordentliche Aehnlichkeit zwischen den die Alveolen bildenden Zellen und den die Alveolen verbindenden Zwischenzellen. Beide Zellarten werden vakuolär und so entstehen Zacken und Fasern zwischen den Vakuolen. Charakter des

Kernes und des Cytoplasmas sind gleich in beiden Zellarten. Solche vakuolären Zwischenzellen sind z. B. sichtbar bei h und bei d. Gegen die Peripherie der Figur zu bei a, werden dieselben Zellen lang gestreckt und sie machen mit ihren faserigen, lang ausgezogenen Fortsätzen durchaus den Eindruck von Bindegewebszellen.

Fig. 2 (Tafel V) zeigt insofern eine etwas andere Beziehung zwischen Alveolen und Zwischenzellen, als hier die letzteren viel stärker vakuolär sind als die eigentlichen Alveolarzellen, welche um kolloide Schollen (a, d und f) liegen. Doch können auch die letzteren Zellen wie bei e, sehr vakuolär werden. Insbesondere können aber auch die Alveolenzellen c und g ähnliche Fasern bilden wie die Zwischenzellen. In diesem Falle werden die Alveolen durch Faserbrücken verbunden.

In anderen Gebieten scheiden Fasern mit länglichen Kernen benachbarte Alveolen, wie z. B. bei c, Fig. 22 (Tafel VIII). Aber auch in solchen Fällen können Bindegewebszellen zwischen die Drüsentumorzellen eindringen und ihre Fasern können die einzelnen Zellen einschneiden, wie die Fortsätze der Zelle e auf Fig. 23 (Tafel IX). Die Verbindungen solcher Fasern mit den Tumorzellen können sehr enge sein, wie z. B. die Verbidung der Fasern mit Zellen a und b, Fig. 23 (Tafel IX). Es ist hier fast unmöglich, mit Sicherheit zu entscheiden, ob hier geschwollene Bindegewebszellen oder Drüsentumorzellen vorliegen. Oft hat man den Eindruck, dass die Fasern der letzteren Zellen direkt mit den Fasern des Bindegewebes zusammenhängen. Während in den eben erwähnten Fällen quantitativ die Drüsentumorzellen überwiegen, sind an anderen Stellen die Bindegewebszellen in grösserer Zahl vorhanden; sie schliessen anscheinend isolierte Drüsentumorzellen oder kleine Haufen solcher Zellen ein. Hierbei findet sich wieder sehr häufig eine auffallende Aehnlichkeit in Grösse und Charakter der beiden Zellarten. Solche isolierten Drüsenzellen können dann inmitten der Bindegewebszellen sich stark mit Eosin färben und darauf vakuolär werden, wie das auf früher erwähnten Figuren dargestellt wurde. Die Deutung dieser Bilder ist schwierig. Liegt hier wirklich ein und dieselbe Zellart vor? Oder dringt das Bindegewebe zwischen die Drüsentumorzellen vor und wird unter diesen Umständen dem letzteren sehr ähnlich? Ueberblicken wir alle bisher erhobenen Befunde, so ist die letzte Annahme die wahrscheinlichere.

Mit dieser Erklärungsweise stimmt auch am besten die Tatsache überein, dass, wo Drüsentumor von Spindelzellensarkom umgeben ist, die Grenze zwischen beiden Tumorarten scharf ist. Dies ist auch in den Geschwülsten der Maus β der Fall. Im Drüsentumorgewebe findet sich eine Anzahl von Mitosen, ebenso wie im Sarkom. In letzteren sind dieselben an gewissen Stellen ausserordentlich zahlreich, während in der Mitte der Knoten auf weite Strecken hin Nekrose eingetreten sein kann. Das Sarkom dringt

aktiv in die Rückenmuskulatur vor und dringt auch in die Winterschlafdrüse ein. Mehrkernige Zellen finden sich im Sarkom nicht, wohl aber finden sich solche mehrkernigen Zellen in Muskelzellen, die von dem Sarkom umgeben werden.

Tumoren der dritten Generation. Hier ist das Wesentliche bereits in der Uebersicht angegeben worden. Die mikroskopischen Strukturen der Tumoren der dritten Generation sind viel einfacher als die der früher beschriebenen Tumoren. Es wird sich nur darum handeln, einige Zusätze zu machen.

In dem Tumor der Maus I der III. Generation dringt das Sarkomgewebe in die Muskulatur nahe der Rippe ein und isoliert auch ein Stück Perichondrium und Knorpel, die wahrscheinlich von der Rippe (während der Operation?) abgetrennt wurden. In dem Sarkom sind an einzelnen Stellen sehr viele Mitosen vorhanden; der Gefässreichtum wechselt in verschiedenen Teilen des Sarkoms. Einzelne Knötchen der Maus A der III. Generation verdienen noch einige nähere Angaben. Ein an der kleinen Kurvatur des Magens gelegener Tumor ist auch mit der Leber verwachsen, auf der er diffuse Verdickungen verursacht. Ein Knoten dringt hier tiefer in die Leber vor. Das Vordringen der Sarkomzellen in die Leber findet hauptsächlich längs der Blutgefässe statt. Weiterhin ziehen sie aber von allen Seiten in das Lebergewebe und zerstören die Leberzellen. Teile der Leber werden nekrotisch. Ein anderer Knoten dringt zwischen Ring- und Längsmuskulatur des Magens vor, ein weiteres Knötchen hebt in dem von Plattenepithel bedeckten Teil des Magens die Schleimhaut von der Muskularis ab. An anderen Stellen dringt Sarkom in wahrscheinlich der Magenschleimhaut angehörendes Drüsengewebe vor. Der überwiegende Teil des Tumorgewebes ist also von Sarkom gebildet, das allein aktiv das Nachbargewebe des Wirtes invadiert. In dem Sarkom finden sich viele Mitosen. Aber auch hier liegen in dem Sarkomgewebe einige Drüsentumorknötchen. In den Alveolen der letzteren findet sich Kolloid; und in den das Kolloid umgebenden Zellen sind Mitosen vorhanden. Die Alveolen sind nicht von einer Membran umgeben, sondern durch Zwischenzellen verbunden. An einer Stelle zieht Sarkom in das Drüsentumorgewebe. An einzelnen Stellen kann aber auch das Drüsentumorgewebe aktiv in das Sarkom vordringen, wie dies z. B. in einem um den Dünndarm gelagerten Knötchen der Fall ist. Auch in der III. Generation finden sich im Sarkom und in Drüsentumorzellen dieselben Einschlüsse.

In der III. Generation sind also die Tumoren entweder reines Sarkom, oder sie bestehen aus Sarkom und aus Carcinom, oder es kommen auch in demselben Tier getrennte sarkomatöse und carcinomatöse Tumoren vor. Die Struktur beider Tumorarten ist vereinfacht. Das Sarkom ist ein einfaches Spindelzellensarkom, ohne vielkernige Zellen. Fig. 25 (Tafel IX)

zeigt seine Struktur. Die Züge von Spindelzellen laufen in verschiedenen Richtungen; bei C ist ein Zug der Länge nach getroffen, bei B liegt ein Bündel, das im Querschnitt getroffen ist.

Auch der Drüsentumor, Fig. 24 (Tafel IX) zeigt einen viel einfacheren Bau. Es fehlen die vakuolären Zellen und Zellhaufen. Es fehlen die komplizierten Strukturen, die durch die innige Mischung von Epithel und von Bindegewebe zustande kommen. In anderer Hinsicht bleibt jedoch der typische Charakter des Drüsentumors erhalten. Durch Degeneration der Zellen bildet sich Kolloid in den Zellsträngen, und ferner bleibt auch der typische Aufbau der Läppchen, den wir schon in der ersten Generation angedeutet fanden, erhalten. Nicht selten finden wir Läppchen, die in der Peripherie aus grösseren und breiteren Zellsträngen bestehen, während im Zentrum die Tumorzellzüge schmäler werden und von vakuolären Zwischenzellen oder von ödematösen Räumen, wie sie auf Fig. 21 (Tafel VIII) wiedergegeben sind, getrennt werden. Auch auf Fig. 24 (Tafel IX) finden sich in dem rechts oben befindlichen Läppchen im Zentrum solch erweiterte Räume. In anderen Fällen mögen diese Zwischenräume erweiterte Lymphräume darstellen, in denen phagocytäre Erythrocyten aufnehmende Zellen liegen können.

Die hier mitgeteilten Befunde sollen nun eine zusammenfassende Besprechung erhalten.

1. Welche Stellung nimmt der hier beschriebene Tumor zu den gewöhnlichen, bei der weissen Maus gefundenen Tumoren ein? Fassen wir zuerst den ursprünglichen Tumor ins Auge. Charakteristisch ist hier der Aufbau aus Läppchen, die wiederum aus Alveolen zusammengesetzt sind. Letztere bestehen aus epithelartigen Zellen, in deren Zentrum eine Kolloidscholle liegt, welche in vielen, vielleicht sogar in allen Fällen durch eine Degeneration einer epithelartigen Tumorzelle entstand. Ganz entsprechende Bildungen finden wir nun in vielen Tumoren der weissen Maus. Hierin stimmen also beide Tumorarten überein. Sie unterscheiden sich aber in zweierlei Hinsicht. 1. Bei den Tumoren der weissen Maus scheint ein so ausgeprägtes Gangsystem, wie es in unserem Tumor vorliegt, nicht vorzukommen, wenigstens ist es uns soweit nicht begegnet. 2. Der wesentliche Unterschied besteht in der starken Entwickelung der kleinvakuolären Zellen, die ein Gewebe bilden können, das sehr an die Winterschlafdrüse erinnert, und weiterhin auch in grossvakuoläre, dem gewöhnlichen Fettgewebe oft nicht unähnliche Strukturen übergehen können. Gestattet dieser Unterschied nun beide Tumorarten scharf zu scheiden? Das ist unwahrscheinlich, aus dem Grunde, weil in genügender Zahl auch gewisse Tumoren der weissen Maus ähnliche vakuoläre Zellen entstehen lassen. Ob der Inhalt der Vakuolen in beiden Fällen derselbe war, lässt sich allerdings nicht mit Bestimmtheit sagen. Also wesentliche Unterschiede zwischen den

beiden Tumorarten dürften kaum bestehen. Betrachten wir nun die transplantierten Tumoren der II. Generation und sehen wir von dem hier aufgetretenen Sarkom zunächst ab, so haben wir besonders eine Bildung zu besprechen, nämlich diejenigen Tumorläppchen, die ein Mischgewebe enthalten, in denen Bindegewebszellen einzelne Tumorzellen abtrennen oder zwischen Tumoralveolen liegen, in denen ferner die Bindegewebszellen selbst sich anscheinend um Vakuolen alveolenartig anordnen können. Auch diese Bildungen finden sich, wenn auch vielleicht etwas weniger ausgesprochen, in gewissen Adenocarcinomen, wie es z. B. Apolant[1]) schildert und wie wir es selbst schon früher beschrieben[2]). In diesem Tumor der weissen Maus lagen an den meisten Stellen ganz einfache Beziehungen zwischen dem scharf abgegrenzten Epithel und dem Bindegewebe vor. Aber an einigen Stellen fanden wir eine auffallende Mischung von Carcinom und Bindegewebe. Wir sahen auch hier mit Eosin sich stark färbende isolierte Tumorzellen, welche von sternförmigen Bindegewebszellen umgeben wurden. Isolierte Alveolen lagen vor, an die sich direkt sternförmige Zwischenzellen anschlossen, ohne dass eine Membran beide Zellarten trennte. Auch hier konnten die Bindegewebszellen sternförmige Fortsätze aussenden. Auch hier war die Unterscheidung zwischen den Tumorzellen und den sternförmigen Zellen oft schwierig. Auch ähnliche Vakuolenbildung fand sich an solchen Stellen in dem Tumor der weissen Maus.

Die Aehnlichkeit zwischen gewissen Adenocarcinomen der weissen Maus, wie sie zu Transplantationsversuchen dienten, und dem Tumor der japanischen Maus ist also sehr gross; und es erhebt sich die Frage nach der Abstammung des letztgenannten Tumors. Er wurde, wie wir sahen, in direkter Nachbarschaft der Submaxillardrüse gefunden. Beide Arten von Läppchen, die des Tumors und die der Submaxillardrüse, stiessen direkt aneinander. Aber ein Uebergang zwischen beiden fand nicht statt; beide waren scharf getrennt. Die Strukturen beider waren ähnlich, aber nicht identisch. Auch in der Submaxillardrüse der Maus finden sich vakuoläre Zellen, die sich aber Farbstoffen gegenüber anders verhalten, wie die vakuolären Tumorzellen. Aber andererseits waren beide Gewebe in einer einzigen Kapsel eingeschlossen. Hierbei ist aber zu berücksichtigen, dass der Tumor einmal exzidiert worden war, und dass daher vielleicht gerade der Teil zurückgelassen worden sein mag, welcher am meisten kopfwärts lag. Die Frage nach dem Ursprung des Tumors lässt sich also nicht mit Sicherheit entscheiden. Es könnte sich um einen Submaxillardrüsentumor gehandelt haben; doch sprechen gewisse Tatsachen dafür, dass er wie die gewöhn-

1) Arbeiten a. d. kgl. Inst. f. exper. Therapie zu Frankfurt a. M. 1906. 1. H.

2) Further observations on the endemic occurrence of carcinoma etc. Univ. of Pennsylvania Medical Bulletin. March 1907.

lichen Tumoren der weissen Maus von Milchdrüsen oder von Talgdrüsen abstammte. Seine Struktur ist drüsenförmig; die vakuolären Zellen, die für diesen Tumor charakteristisch sind, kommen in verschiedenen Drüsen vor; die in der Mitte der Läppchen gelegenen Gänge erinnern an Drüsenbildungen. Es dürfte dieser Tumor daher nicht als ein Endotheliom aufzufassen sein.

2. Wir kommen nun zu der wesentlichen Frage, wie das Entstehen eines Sarkoms in der II. Generation zu erklären ist. Hier sind von vornherein drei Möglichkeiten zu berücksichtigen. a) Das Sarkom war in dem ursprünglichen Tumor schon vorgebildet. b) Das Sarkom entstand direkt durch Umwandlung der epithelialen Elemente und c) Das Carcinom war primär vorhanden und durch von ihm ausgehende Einflüsse wurde das umgebende Bindegewebe zur sarkomatösen Wucherung veranlasst. a) Diese Erklärungsweise lässt sich ausschliessen. Drei verschiedene Teile des Tumors wurden mikroskopisch untersucht und es fanden sich nirgends sarkomatöse Bestandteile. Einzelne Teile wurden in Serienschnitte zerlegt; auch hier fehlten Stellen, die als Spindelzellsarkome hätten gedeutet werden können. Weiterhin wurden transplantierte Stücke 2, 16 und 28 Tage nach der Inokulation mikroskopisch untersucht. Auch hier fehlte Spindelzellensarkom völlig. Also sechs verschiedene Teile des ursprünglichen Tumors waren frei von Spindelzellensarkom. Auf der anderen Seite finden wir in der II. Generation fünf Tumoren, zwei in Maus α und drei in Maus β; die letzteren waren nicht so scharf voneinander abgesetzt wie die der Maus α. In beiden Tumoren der Maus α fanden sich Sarkom und Adenocarcinom. In 2 Tumoren der Maus β waren sowohl carcinomatöse wie sarkomatöse Bestandteile vorhanden; wahrscheinlich traf dasselbe für den dritten Tumor zu. Es müssten daher, falls die in a angegebene Erklärung zutreffend wäre, alle oder fast alle transplantierten Stücke des ursprünglichen Tumors Carcinom und Sarkom enthalten haben. Da nun sechs Stücke des ursprünglichen Tumors, darunter drei transplantierte frei von Sarkom waren, so können wir diese Erklärungsweise ausschliessen. b) Diese Möglichkeit lässt sich a priori nicht ausschliessen. Entwicklungsgeschichtliche Untersuchungen sowie vergleichende Untersuchungen über die Regeneration in verschiedenen Tierklassen machen es sehr wahrscheinlich, dass unter gewissen Umständen Muskel, Knoten und Bindegewebe von Ektodermzellen gebildet werden können. In dem Tumor der japanischen Maus kämen hauptsächlich Stellen, wie sie sich in Tumoren der II. Generation finden, für diese Deutung in Betracht. Drei Befunde sind hier im Besonderen zu berücksichtigen: 1. Die Aehnlichkeit der Zwischenzellen mit den eigentlichen Tumorzellen (vergl. z. B. Fig. 20 und 10, Tafel VIII u. VII). Es ist wahrscheinlich, dass die Aehnlichkeit darauf beruht, dass die Bindegewebszellen unter gewissen Bedingungen den carcinomatösen Zellen sehr ähnlich werden. An anderen Stellen, wie in

Fig. 20 (Tafel VIII) z. B., treten wahrscheinlich ausserdem Tumorzellen aus dem epithelialen Verbande aus in die Reihen der Bindegewebszellen[1]). 2. Das Mischgewebe, wie wir es auf Fig. 7, 16, 17, 18, 19, 12, 13, 14, 15 sehen, und wie es oben genauer beschrieben wurde, könnte die Deutung einer Umwandlung von carcinomatösem in sarkomatöses Gewebe nahelegen. Aehnliche Stellen fanden sich, wie erwähnt, in dem einen Primärtumor bildenden papillären Adenocarcinom einer weissen Maus. Doch ist hier eine andere Erklärung wahrscheinlicher. Es handelt sich wahrscheinlich um lokalisierte Wucherungserscheinungen von Seiten des interalveolären oder interlobulären Bindegewebes. Diese Bindegewebszellen dringen sodann zwischen die Alveolen und in die Alveolen vor. Teilweise werden dabei, wie einige mikroskopische Befunde andeuten, gewisse Alveolen zerstört. Warum nun gerade an einzelnen Stellen solche Proliferationserscheinungen von Seiten des Bindegewebes stattfinden, ist unbekannt. Vielleicht handelt es sich dabei auch um gleichzeitiges Vordringen und Wachstum von Seiten des Epithels. 3. Es kommen die Faserungen in Betracht, die wir in epithelialen Tumorzellen wahrnehmen, und die an manchen Plätzen direkt in die Faserung des Bindegewebes überzugehen scheinen. Es handelt sich hierbei zum Teil um einzelne faserige Zellfortsätze, in anderen Zellen sind viele feine Faserchen sichtbar, die sich anscheinend in die Bindegewebsfasern fortsetzen (siehe Fig. 11, 21 und 23, auch Fortsätze in den Zellen des Mischgewebes). Nun sind ja direkte Verbindungen zwischen Epithel und Korium ein normaler Befund. In den hier beobachteten Fällen ist jedoch der faserige Zusammenhang weitergehender, soweit die mikroskopischen Bilder eine sichere Deutung zulassen. Es könnte sich teilweise nur um ein dichtes Anlegen verschiedener Fasern handeln, und nicht um ein direktes Ineinanderübergehen. Diese Möglichkeit liegt in manchen Fällen vor. Weiterhin kommt in Betracht, dass diese Faserung nicht selten in carcinomatösen Zellen sich findet, die in Degeneration begriffen sind, oder die nahe nekrotischen Gebieten liegen. Also auch diese Bilder geben keinen Hinweis darauf, dass eine Gewebsart sich in die andere umwandelt, d. h. dass die Sarkomzellen sich direkt aus den carcinomatösen bilden. Aber andererseits ist es auch nicht möglich, derartige Vorgänge mit Sicherheit auszuschliessen. Nur ist die andere hier gegebene Erklärung wahrscheinlicher. Jedenfalls sehen wir an solchen Stellen, wo fertiges Sarkomgewebe vorliegt, keinerlei Uebergänge zwischen Sarkom und Adenocarcinom. c) Es bleibt nun noch die dritte Erklärungsweise übrig, nämlich, dass das Sarkom unter dem

1) Es sei hier besonders darauf hingewiesen, dass ganz ähnliche Beziehungen zwischen den eigentlichen Tumorzellen und den interstitiellen Zellen bei den Speicheldrüsentumoren beobachtet werden.

Einfluss des Carcinoms sich sekundär aus vorher ruhendem oder nur in regeneratorischem Wachstum begriffenem Bindegewebe bildet. Aber auch diese Erklärungsweise schliesst neue Probleme in sich ein. Worin besteht ein solcher vom Epithel auf das Bindegewebe übertragener Reiz? Man könnte an eine chemische Substanz denken, die in dem Carcinom sich bildet und in das umgebende Bindegewebe diffundiert. Dies würde aber höchstens eine vorübergehende Wucherung des Bindegewebes und nicht eine in einer weiteren Generation fortbestehende, von dem carcinomatösen Wachstum unabhängig gewordene Sarkombildung erklären. Auf diese Weise könnte nur ein transitorischer Tumor zustande kommen. In den von Ehrlich beobachteten Fällen wurde später das Sarkom ganz unabhängig vom Carcinom. Doch auch in dem Tumor der japanischen Maus war dieser Tatbestand ganz klar. Es bildeten sich von dem Carcinom ganz unabhängige Sarkome. Man könnte also an eine Substanz denken, die von den Carcinomzellen an das Bindegewebe abgegeben und die vom Bindegewebe dann dauernd weitergeführt wird. Dies führt auf einen Mikroorganismus als Ursache; doch ist auch für eine solche Annahme das Beweismaterial noch nicht genügend. Dass dasselbe Agens für die Wucherung des Carcinoms und Sarkoms verantwortlich ist, dafür spricht auch die später näher auszuführende Tatsache, dass die Wachstumskurve in den verschiedenen Generationen bei Sarkom und Carcinom ungefähr dieselbe ist. Ferner ist auffallend, dass wir in der II. Generation die Sarkomentwickelung ganz lokalisiert auftreten sehen. Wir sehen nicht alles Bindegewebe zwischen den Adenocarcinomläppchen oder Alveolen in sarkomatöser Umwandlung begriffen, sondern nur an einzelnen Stellen findet eine Sarkombildung statt. Können wir nun das früher erwähnte Mischgewebe als die erste Stufe der Sarkomentwickelung ansehen? Das ist zweifelhaft. Wir haben kein bestimmtes Kriterium, durch das wir eine vorübergehende Bindegewebswucherung von einer permanenten sarkomatösen abgrenzen könnten. Jedenfalls sind die Läppchen, die das Mischgewebe enthalten, von den typischen Sarkomläppchen völlig getrennt, aber doch in ihrer Nachbarschaft.

3. Wie ich schon früher hervorhob[1]), dürften die hier mitgeteilten Tatsachen von Bedeutung sein für die Deutung gewisser Mischtumoren der Thyreoidea, die bei verschiedenen Tierarten gefunden werden und die aus einem carcinomatösen und aus einem sarkomatösen Anteil bestehen. Ich selbst beschrieb früher einen solchen Thyreoidealtumor bei der weissen

---

1) Ueber Sarkomentwicklung bei einem drüsenartigen Mäusetumor. Berliner klin. Wochenschr. 1906. No. 24. Diese Mitteilung, die um Weihnachten 1905 geschrieben und Anfang 1906 an die betr. Zeitschrift abgesandt worden war, wurde im Sommer desselben Jahres zum Abdruck gebracht.

Ratte[1]). Beim Menschen sind ähnliche Tumoren von Kaufmann und Kummer und kürzlich von Saltykow, und beim Hunde von H. G. Wells beschrieben worden. Schon früher führte ich aus, dass diese Mischtumoren (Carcino-Sarkome) der Thyreoidea nicht in der Weise entstanden sein können, wie es der Hypothese von Wilms und anderen entspricht. Dieser Erklärungsweise können wir auf Grund der hier mitgeteilten Befunde mit ebensoviel Begründung die andere entgegenstellen, dass eine Tumorart primär da war und dass in Abhängigkeit von dem Wachstum des ersten Tumors der zweite entstand. Das würde, wie ich früher hervorhob, sehr gut die Nebeneinanderlegung beider Tumorarten in meinem Falle erklären. Die Frage erhebt sich, welches war der primäre Tumor, das Sarkom oder das Carcinom? Auf Grund unserer experimentellen Befunde sollte man annehmen, dass das Carcinom der primäre Tumor war. Der Umstand, dass das Sarkom quantitativ stärker war als das Carcinom, liesse sich gut damit vereinigen, da in unserem Falle, ebenso wie in dem von Ehrlich und Apolant das Sarkom an Wachstumsenergie die adenocarcinomatösen Teile überwog. Dagegen möchte vielleicht der Umstand sprechen, dass in den anderen 4 beobachteten primären Thyreoidealtumoren bei Ratten es sich um Sarkome handelte; es wäre ja immerhin möglich, dass das primäre Wachstum von Sarkom auch benachbartes Drüsengewebe zu tumorartiger Wucherung reizen könnte.

Es ist möglich, dass die Erklärungsweise auch auf gewisse Mischtumoren der Milchdrüse Anwendung finden könnte. So hatten wir vor einiger Zeit Gelegenheit, einen aus epithelialen Elementen, sowie aus gewöhnlichem Bindegewebe, myxoidem Gewebe und Knorpel bestehenden Mammardrüsentumor bei einer Hündin zu untersuchen und zu Uebertragungsversuchen zu benutzen. In diesem Falle war es ganz klar, dass die epitheliale Wucherung von der fertigen Milchdrüse ihren Ausgang nahm. Die verschiedenen Stadien in der Proliferation dieser Elemente waren oft dicht nebeneinandergelagert, so dass die örtliche Anordnung wahrscheinlich ein Abbild der zeitlichen Aufeinanderfolge darstellte. Also dieser Tatbestand sprach gegen die von Wilms gegebene Erklärungsweise dieser Tumoren. Daneben fand sich nun Bindegewebe in Proliferation und bildete im Zusammenhang mit der epithelialen Wucherung die oben erwähnten Gewebsarten. Das Auftreten von Knorpel in einem derartigen Tumor dürfte wohl kaum genügen um die embryonale Entstehung dieser Tumoren zu beweisen, insbesondere, seit es sichergestellt ist, dass Knochen unter gewissen funktionellen Bedingungen sich aus gewöhnlichem Bindegewebe bilden kann. Auch hier könnten wir daher sehr wohl die Wucherung

1) Mixed tumors of the thyroid gland. American Journal of Med. Sciences. Febr. 1903.

in der Weise erklären, dass ein Gewebe primär wächst und dann den Wachstumsreiz auf ein anderes Gewebe überträgt. Es besteht jedoch ein Unterschied in der Wachstumsweise der experimentell erzeugten Mischtumoren und der spontan vorkommenden Carcino-Sarkome der Thyreoidea einerseits und der Mischtumoren der Milchdrüse andererseits. Bei letzterer wachsen die beiden Gewebe im Zusammenhang miteinander — wenigstens geschah dies in dem von mir beobachteten Falle —, während in den erstgenannten Fällen beide Tumoren nach ihrer Entstehung unabhängig von einander wachsen. Allerdings könnten erst weitere Versuche zeigen, ob experimentell sich nicht ebenfalls eine Trennung der epithelialen und bindegewebigen Teile der Mammadrüsentumoren herbeiführen lässt.

4. Es ist bekannt, dass die von spontanen Adenocarcinomen befallenen weissen Mäuse gewöhnlich alte Mäuse sind. Die jüngsten mit Spontancarcinomen behafteten Mäuse dürften wohl, soweit ich den Beobachtungen von Züchtern folgen kann, etwa 7—8 Monate alt gewesen sein. Die zu unseren Versuchen dienende japanische Maus war viel jünger; sie war 2 Monate alt, als ihre Geschwulst zuerst beobachtet wurde. Die hierbei angeführte Tatsache zeigt also, dass weitere Erfahrungen lehren, dass auch bei Tieren Carcinome in sehr jugendlichem Alter vorkommen können, in ähnlicher Weise, wie dies auch für den Menschen bekannt ist.

5. Diese Versuche bestätigten ein Ergebnis meiner früheren Untersuchungen: es ist möglich, durch Einwirkung von gewissen chemischen Substanzen auf Tumorgewebe oder durch bestimmt abgestufte Erwärmung die Virulenz (Wachstumskraft) von Tumorzellen experimentell abzuschwächen[1]). Erwärmen auf 43 ° bis 44 ° während einer bestimmten Zeit führte dieses Resultat herbei, ebenso Einwirkung von Glyzerin oder einer $^1/_{700}$—$^1/_{1000}$ Normal-KCN-Lösung während einer bestimmten Zeit. Diese Abschwächung stellt ein zwischen voller Energie einerseits und dem Tode der Zellen andrerseits stehendes Mittelstadium dar; und es ist von grossem Interesse, dass Körperzellen von Säugetieren künstlich veranlasst werden können, sich auf einen derart herabgesetzten Energie- und Stoffwechsel einzustellen. Da dieser Nachweis bisher nur für die Zellen der Rattensarkome geliefert worden war, so musste eine Bestätigung mit dem Tumor der japanischen Maus von Wert sein. In der Tat zeigte der in der Uebersicht angeführte Versuch, dass auch hier Behandlung der Tumorzellen mit Glyzerin in vitro zu einer Herabsetzung der Wachstumsenergie führt. Während die anderen Tumoren der III. Generation in ihrer Latenzperiode Schwankungen zeigen, die sich zwischen 5 und etwas mehr als 14 Tagen bewegen, hat der Tumor, dessen Zellen von der Inokulation der Einwirkung

1) On transplantation of tumors. Americ. Medic. Vol. V. March 14. 1903. Ueber Transplantation von Tumoren. Virchows Archiv. 1903. Bd. 172.

von Glyzerin unterworfen worden waren, eine Latenzperiode von 6 Wochen. Also während die gewöhnlichen Tumoren der III. Generation nach 4 Wochen oder einer noch kürzeren Periode eine relativ bedeutende Grösse erreicht hatten, begann dieser letzte Tumor erst nach 6 Wochen makroskopisch die ersten Spuren des Wachstums zu zeigen. Er wuchs dann während einiger Wochen; ein Zufall machte die mikroskopische Untersuchung des Tumors unmöglich. In zwei anderen Tieren, die mit ebensolchem Tumormaterial injiziert worden waren, fand keine Tumorentwicklung statt.

Wie in früheren Versuchen mit dem Rattensarkom, war auch in mit dem Tumor der japanischen Maus angestellten Versuchen Filtrierung der Tumorsuspension durch eine doppelte Lage von Filtrierpapier genügend, um die Entwickelung von Tumoren in mit dem Filtrat injizierten Tieren zu verhindern. Es sind offenbar lebende Tumorzellen nötig, um Tumorentwickelung zu bewirken, und diese gehen nicht in genügender Zahl oder vielleicht gar nicht durch das zu diesen Versuchen benutzte Filtrierpapier hindurch. In dem Tiere, in dem Injektion von mit Glyzerin behandeltem Tumormaterial Anlass zur Tumorbildung gab, war allerdings auch gleichzeitig Filtrat injiziert worden; wir können jedoch wohl auf Grund unserer anderen Versuche annehmen, dass in diesem Falle die mit Glyzerin behandelten Tumorstücke und nicht das Tumorfiltrat Anlass zur Tumorbildung gaben.

6. Eine Tatsache, die in diesen Versuchen besonders markant zutage tritt, ist eine gesetzmässige Variation in der Energie des Tumorwachstums und eine entsprechende Variation in der Dauer der Latenzperiode. Diese Tatsachen wurden schon in einer früheren Mitteilung[1]) (vor mehreren Jahren) ausführlich erörtert, und es sei hier auf diese Veröffentlichung hingewiesen.

Der ursprüngliche Tumor wächst langsam. Sogar die Excision dieses Tumors verstärkte offenbar die Energie des Tumorwachstums nicht merklich. Auch in der II. Generation war das Tumorwachstum ein sehr langsames. Die Latenzperiode dauert fast 2 Monate. Von da an findet ein gleichmässiges, aber verhältnismässig langsames Wachstum statt. Dies betrifft die fünf Tumoren der II. Generation insgesamt in gleicher Weise. Ein Zufall ist also hierbei ausgeschlossen. Ganz anders ist das Wachstum in der III. Generation. Die Latenzperiode ist hier fünf- bis zehnmal kürzer als in der II. Generation und das nachfolgende Wachstum ist auch viel schneller. Dies geht aus der früher gegebenen Uebersicht hervor. In einem Falle dauerte die Latenzperiode nur 5 Tage. Nach 4 Wochen finden sich

1) On some conditions determining variations in the energy of tumor growth. American Medicine. Vol. X. No. 7. August 12. 1905.

schon Tumoren von beträchtlicher Grösse. Dies betrifft wiederum alle sechs Mäuse der III. Generation in gleicher Weise.

Es handelt sich hierbei um einen durch den experimentellen Eingriff an dem Tumor gesetzten Wachstumsreiz. Das geht daraus hervor, dass Ausschneiden des Tumors in der II. Generation eine ähnliche Wirkung hatte wie die Uebertragung in die III. Generation. 12 Tage nach der Exstirpation des sarkomatösen Knötchens der II. Generation ist der neuentstandene Tumor etwa vier- bis fünfmal grösser als es das primäre Sarkom der II. Generation nach 63tägigem Wachstum gewesen war. Die Uebertragung in eine neue Generation mag vielleicht ein die Wachstumsenergie verstärkender Umstand sein, aber das wesentliche stimulierende Moment liegt in der Verletzung des Tumors. Ist das Maximum erreicht, was in der II. oder III. Generation stattfindet, so kann in den folgenden Generationen das Wachstum ohne merkliche Zu- oder Abnahme sich gleichbleiben. Diese Wirkung des Ausschneidens oder der Transplantation beruht auf einer direkten Stimulierung der Zellenergie, es handelt sich hierbei nicht um indirekte Wirkungen, etwa um verstärktes Wachstum als eine Folge besserer Blutversorgung. Eine derartige Beziehung zwischen Blutgefässreichtum und Wachstumsenergie besteht nicht. Die Zahl der Blutgefässe in dem ersten und zweiten Sarkom der II. Generation ist nicht wesentlich verschieden. In der III. Generation wechselt der Gefässreichtum der Sarkome an verschiedenen Stellen bedeutend. Ganz ähnliche Befunde habe ich früher im Verlaufe der Transplantation der Rattensarkome erhoben; nur waren hier die Unterschiede in dem Wachstum der verschiedenen Generationen nicht so markant.

Nun verhalten sich aber keineswegs alle Tumorarten in dieser Weise. Ich werde sehr bald Gelegenheit haben, Versuche an einem Tumor zu beschreiben, der im Gegensatz zu den hier besprochenen labilen Tumoren, deren Wachstum leicht durch äussere Einflüsse verstärkt werden kann, als ein labiler Tumor zu bezeichnen ist, der solchen Reizwirkungen nicht zugänglich ist [1]).

---

1) Die Latenzperiode des Wachstums ist, wie erwähnt, in diesem Tumor der japanischen Maus in der II. Generation sehr lang, sie dauert mehrere Monate. Auch in Morans Transplantationen eines Carcinoms der Maus ist die Latenzperiode sehr bedeutend, während in den Rattensarkomen und in den meisten Adenocarcinomen der weissen Maus, wie auch in den Plattenepithelcarcinomen Hanaus die Latenzperiode kurz war. Wir dürfen aber nicht schliessen, dass die lange Latenzperiode auf eine von der vorgenommenen Injektion von Tumormaterial unabhängige Neuinfektion und nicht auf Transplantation als Ursache des Entstehens von Tumoren in inokulierten Mäusen hinweist, wie dies A. Borrel in einer kürzlich erschienenen Mitteilung annimmt (Bulletin de l'Institut Pasteur. Tome V. Juin et Juillet 1907). Meine schon im Sommer 1905 erfolgte Veröffent-

7. Eine Tatsache, die von noch grösserem Interesse ist als die ausgeprägten Variationen in der Energie des Tumorwachstums, die wir soeben erwähnten, ist die merkwürdige Uebereinstimmung in diesen Variationen, die zwischen Sarkom und Carcinom bestehen. Sarkom und Carcinom folgen ungefähr der gleichen Wachstumskurve. Es handelt sich hierbei nun nicht um geringfügige Variationen, die auf Zufälligkeiten beruhen könnten, sondern wie oben ausgeführt, um ungemein markante Variationen. So wachsen in Maus α zwei Carcinome und zwei Sarkome gleich langsam. In Maus β gilt dasselbe für die sarkomatösen und carcinomatösen Bestandteile der drei Tumoren dieser Maus. Also die Sarkome und Carcinome von allen fünf Tumoren der II. Generation wachsen ausserordentlich langsam.

In der III. Generation wachsen alle Sarkome sehr schnell; quantitativ überwiegt das Sarkomgewebe, aber nichts desto weniger sind in einigen Tieren doch bedeutende Adenocarcinome vorhanden. Im Tumor der Maus I der III. Generation finden sich 11 Tage nach der Injektion kleine Mitosen enthaltende Drüsentumorläppchen in dem Sarkom. Im Tumor der II. Maus (A) finden sich intraabdominal viele Drüsentumorknötchen, die teilweise sehr viele Mitosen zeigen. In der III. Maus findet sich 32 Tage nach der Uebertragung neben dem Sarkom ein grosses Adenocarcinom. In der IV. Maus wurden 36 Tage nach der Injektion nur grosse Sarkome gefunden. In der V. Maus finden sich 41 Tage nach der Injektion zwei grosse, voneinander getrennte Tumoren, ein Sarkom und ein Carcinom. Auch in dem letzteren finden sich sehr viele Mitosen. In der VI. Maus findet sich 42 Tage nach der Injektion ein ausserordentlich grosses Sarkom mit kleinen Drüsentumorläppchen nahe dem Rande; in dem Carcinom finden sich Mitosen.

Wir finden also, dass in der III. Generation schon zu einer Zeit, wo in der II. Generation makroskopisch Wachstum noch nicht sichtbar war, sich sehr grosse Adenocarcinome gebildet hatten. In anderen Tieren waren zu dieser Zeit wenigstens eine Anzahl kleinerer Knötchen von Adenocarcinom vorhanden, die aber auch viel beträchtlicher waren als die Adenocarcinomknötchen der II. Generation der entsprechenden Zeit.

Wie diese Gleichmässigkeit in den Variationen in der Wachstumsenergie von Carcinom und Sarkom zu erklären ist, lässt sich nicht mit Sicherheit angeben. Die Analyse der Wachstumsbedingungen von Tumorgewebe ist hierzu noch nicht weit genug gediehen. Falls dasselbe Agens den Wachstumsreiz für beide Zellarten darstellte, könnte man diesen Befund

---

lichung (American Medicine. Vol. X. No. 7), sowie die im folgenden Jahre in der Berliner klinischen Wochenschrift erschienenen Mitteilungen zeigten, dass in leicht übertragbaren Carcinomen eine mehrmonatige Latenzperiode bestehen kann. Diese Mitteilungen scheinen Borrel unbekannt geblieben zu sein.

erklären. Und dass ein derartiges gleichartiges Agens vorhanden ist, ist eine nicht unbegründete Annahme, wie wir ja auch schon oben zu dem Schlusse kamen, dass wahrscheinlich von dem Adenocarcinom ein Wachstumsreiz auf das Bindegewebe übertragen werde, der aus dem letzteren ein Sarkom mache.

8. Wir wir im vorstehenden Abschnitt erwähnten, überwiegt in der III. Generation quantitativ das Sarkom über das Drüsentumorgewebe. Dies beruht offenbar darauf, dass das Spindelzellensarkom noch schneller wächst als das Adenocarcinom; aber es hat noch einen weiteren Grund, nämlich das infiltrative Wachstum des Sarkoms. Wir sahen, dass das Spindelzellensarkom in der II. und III. Generation stark infiltrativ wächst; es tut dies auch in dem langsam wachsenden Knoten der II. Generation. Das Sarkom wächst in verschiedenartiges Gewebe ein. Insbesondere wächst es auch in das Adenocarcinom ein. Wir können daher wohl annehmen, dass das Wachstum des Sarkoms einen hemmenden Einfluss auf das adenocarcinomatöse Wachstum ausübt, entweder indem das Sarkom das Adenocarcinom umgibt und es an der Ausdehnung hemmt, oder indem es das Adenocarcinom direkt invadiert und wahrscheinlich teilweise zerstört. An anderen Stellen sind freilich, wie wir sahen, Adenocarcinom und Sarkom völlig getrennt und sie bilden dann beide grosse Tumoren. In viel schwächerem Masse besitzt allerdings auch das Adenocarcinom die Fähigkeit, in Nachbargewebe einzuwachsen.

9. Die Gründe, warum einige Tumoren transplantiert werden können, andere nicht oder nur schwer, sind soweit nur ungenügend bekannt. Man könnte daran denken, dass die Wachstumsenergie der Tumorzellen der wesentliche in Betracht kommende Faktor ist. Dies ist jedoch nicht der Fall; doch ist es wahrscheinlich, dass die Wachstumsenergie der Tumorzellen einer der hierfür massgebenden Faktoren ist. Die hier geschilderten Versuche zeigen diese Tatsache klar. Der ursprüngliche Tumor und die Tumoren der II. Generation sind sehr langsam wachsende Tumoren, und dennoch wachsen in den Tieren der II. Generation fünf Tumoren. Auch in dem 16 Tage nach der Transplantation untersuchten Tumor einer vorzeitig gestorbenen Maus war wachsendes Tumorgewebe vorhanden. Ebenso wuchsen Tumoren in allen sechs Mäusen der III. Generation. Also alle inokulierten Tiere derselben Art, die lange genug nach der Inokulation am Leben blieben, entwickelten Tumoren. Hingegen gelang es in keinem Falle, den Tumor erfolgreich auf eine weisse Maus zu übertragen. Trotz der leichten Uebertragbarkeit dieses Tumors ist also die „Artempfindlichkeit“ dieses Tumors, wie man diese Eigenschaft wohl bezeichnen könnte, sehr gross, grösser als die der Rattensarkome oder des Jensenschen Tumors, von denen die erstgenannten in Bastarde zwischen weissen und grauen Ratten, und die letzteren in graue Mäuse übertragen werden konnten.

10. Von Interesse sind auch die allmählichen Umbildungen in der Struktur der Tumoren in den verschiedenen Generationen, welche die adenocarcinomatösen und die sarkomatösen Elemente betreffen. Was das Adenocarcinom betrifft, so bestehen diese Veränderungen 1. darin, dass die klein- und grossvakuoläre Umwandlung der eigentlichen Tumorzellen allmählich verschwindet. Dieselbe ist am stärksten ausgeprägt in dem ursprünglichen Tumor, wo ganze Läppchen von derartigen Zellen gebildet sein können; sie ist viel geringfügiger in den Tumoren der II. Generation; aber sie ist in allen Tumoren der II. Generation vorhanden und sie fehlt völlig in den Tumoren der III. Generation. Dadurch wird die Struktur der Tumoren im Laufe der Transplantationen einfacher. Bemerkenswert ist noch der Umstand, dass die vakuolären Zellen besonders an die Blutkapillaren gelagert sind. Vielleicht sind Substanzen, die den Zellen aus den Blutgefässen zugeführt werden, für ihre Entstehung von Bedeutung. Auch ist die Tatsache besonders hervorzuheben, dass alle Tumoren einer Generation sich in dieser Beziehung gleich verhalten. 2. Das Mischgewebe, das wir in einzelnen Tumoren der II. Generation fanden, fehlt vollständig in der III. Generation.

In bezug auf das Sarkom ist der wesentliche Unterschied, dass in einzelnen Tumoren der II. Generation mehrkernige Zellen nicht selten sind, während diese in der III. Generation fehlen. Hier liegt ein ganz einfaches Spindelzellensarkom vor.

Worauf beruht nun diese Vereinfachung in der Struktur des Tumorgewebes?

Es könnte das Auftreten der vakuolären Zellen von der Schnelligkeit abhängen, mit der die Tumoren wachsen; nur bei den langsam wachsenden Tumoren finden sich die vakuolären Zellen. Für das Auftreten der mehrkernigen Sarkomzellen dürfte diese Erklärung wohl nicht gelten, da in dem schnellwachsenden recidivierenden Sarkom der II. Generation mehrkernige Zellen ebenfalls vorhanden waren. Es könnte doch die Uebertragung in verschiedene Generationen als solche bei dieser Anaplasie des Tumors von Bedeutung sein.

11. Bemerkenswert ist nun noch, dass obwohl in Maus *a* zur Zeit der Exstirpation des ersten Sarkomknötchens ein Tumor im Wachsen begriffen war, dadurch doch keinerlei Immunität gegen das Wachstum des rezidivierenden Sarkoms, das, wie erwähnt, mit sehr grosser Schnelligkeit wuchs, geschaffen worden war.

12. Es soll nun zum Schlusse noch auf die wichtigen Befunde von Ehrlich und Apolant[1]) hingewiesen werden, die im Verlaufe der Trans-

1) Berliner klin. Wochenschr. No. 28. 1905 und: Weitere Erfahrungen über die Sarkomentwicklung bei Mäusecarcinomen. Berliner klinische Wochenschrift. 1906. No. 2.

plantation von Adenocarcinomen der weissen Mans in mehreren Fällen das Entstehen eines Spindelzellensarkoms nachweisen konnten. Auch in den Versuchen dieser Forscher überwog das Sarkomwachstum sehr bald das der Carcinome. Im Gegensatz zu meinen trat in ihren Versuchen die Sarkomentwicklung erst nach einer grösseren Zahl von Transplantationen auf. In den hier dargestellten Untersuchungen fand sich die Sarkomentwickelung schon nach der ersten Ueberimpfung. Sie trat hier gleichzeitig in mindestens vier, wahrscheinlich aber in allen fünf Tumoren der II. Generation auf. Das von uns beschriebene Mischgewebe stellt vielleicht die erste Entwickelung des Sarkoms dar. Nachdem eine sehr eingehende mikroskopische Untersuchung, die vielfach auf die Untersuchung von in Serienschnitte zerlegten Tumoren sich stützte, andere Erklärungsweisen unwahrscheinlich gemacht hatten, kamen wir zu dem Schlusse, dass das carcinomatös wachsende Epithel auf das umliegende Bindegewebe den Reiz überträgt, der die Bindegewebswucherung, die als sarkomatöse Wucherung unabhängig von der sie auslösenden carcinomatösen fortdauert, auslöst. In ähnlicher Weise deuten auch Ehrlich und Apolant ihre Befunde. Diese Gleichheit der das Wachstum auslösenden Agentien wird in unseren Versuchen noch besonders durch die Aehnlichkeit der Wachstumskurven von Sarkom und Carcinom wahrscheinlich gemacht.

Fig. 1.

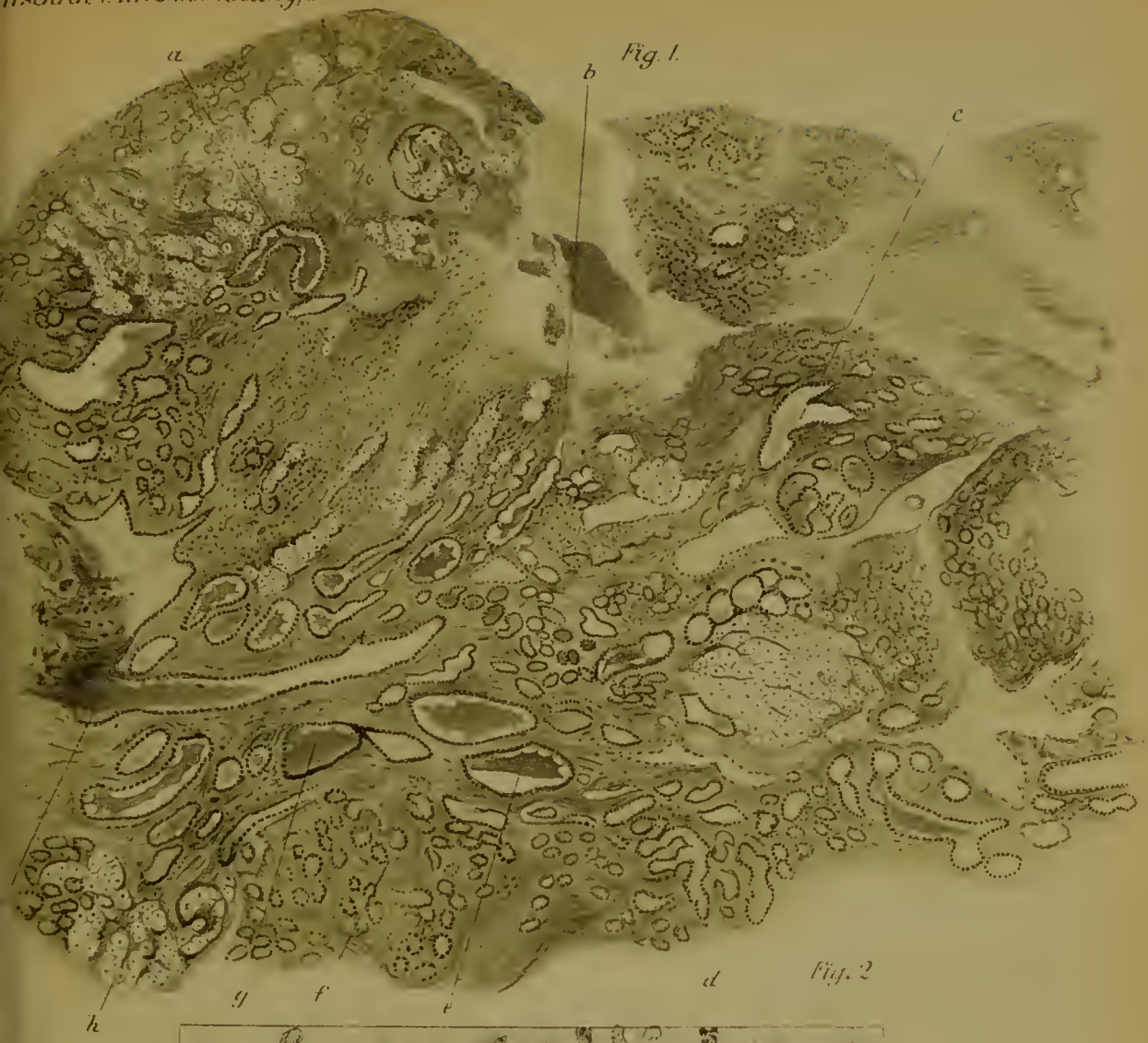

a b c d e f g h

Fig. 2

E F G H I J

J. Thomas Lith. Inst., Berlin

Fig. 3.

Fig. 4.

Fig. 5.

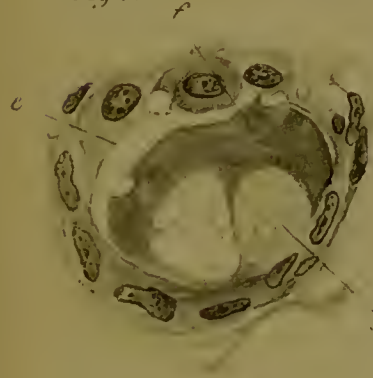

Fig. 7.

Fig. 6.

Fig. 8.

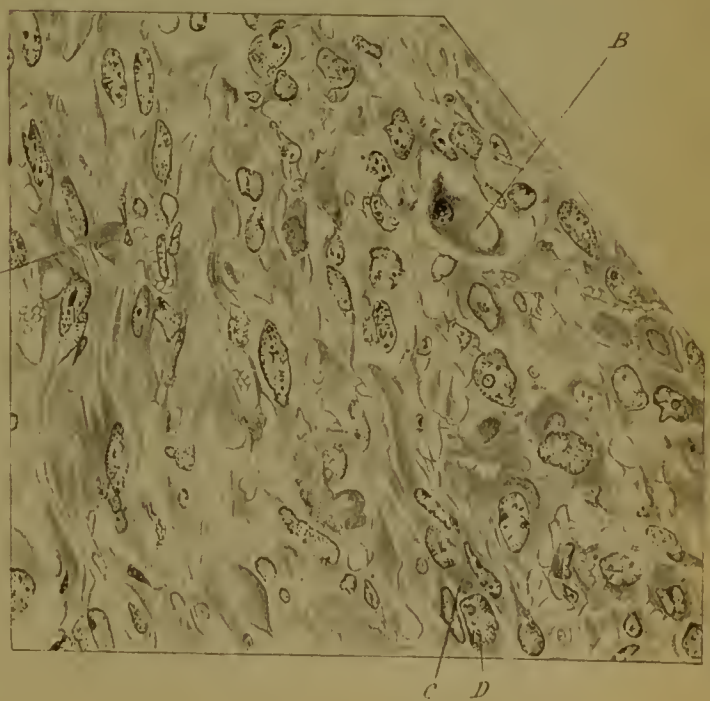

J.J. Thomas, Lith. Inst., Berlin S. 53

ROYAL COLLEGE OF SURGEONS

Fig. 9.

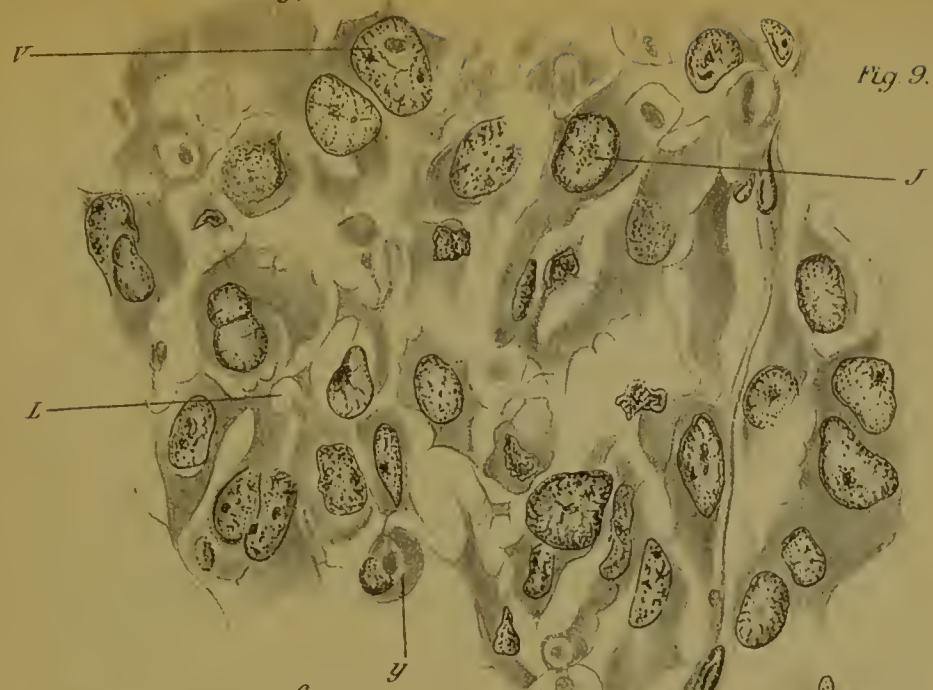

Fig. 10.

Fig. 11.

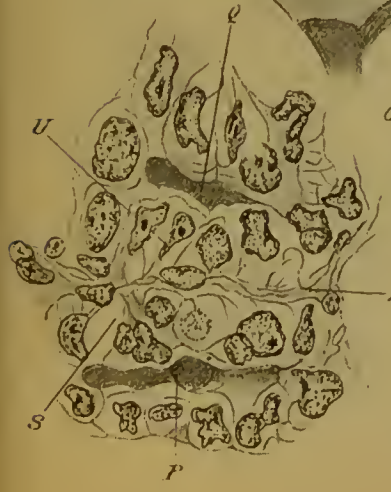

Fig. 12.

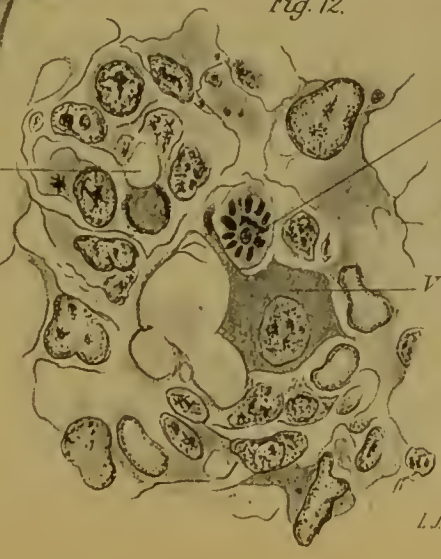

Fig. 13.

L. J. Thomas, Lith. Inst., Berlin S. 53.

ROYAL COLLEGE OF SURGEONS IN ENGLAND
20 OCT 11
LIBRARY

Fig. 14.

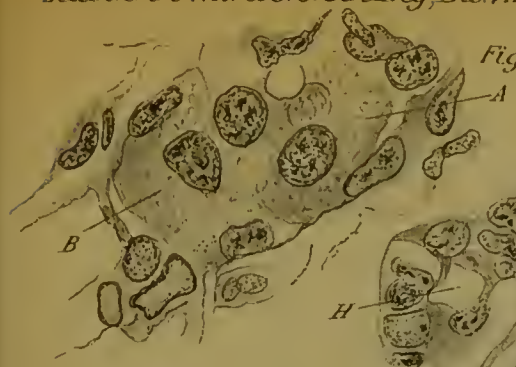

Fig. 16.

Fig. 17.

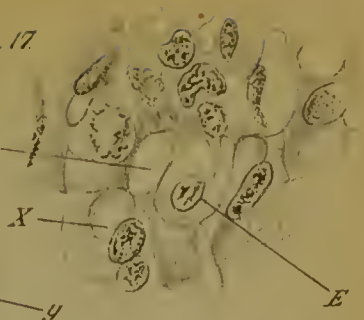

Fig. 15.

Fig. 18.

Fig. 19.

Fig. 20.

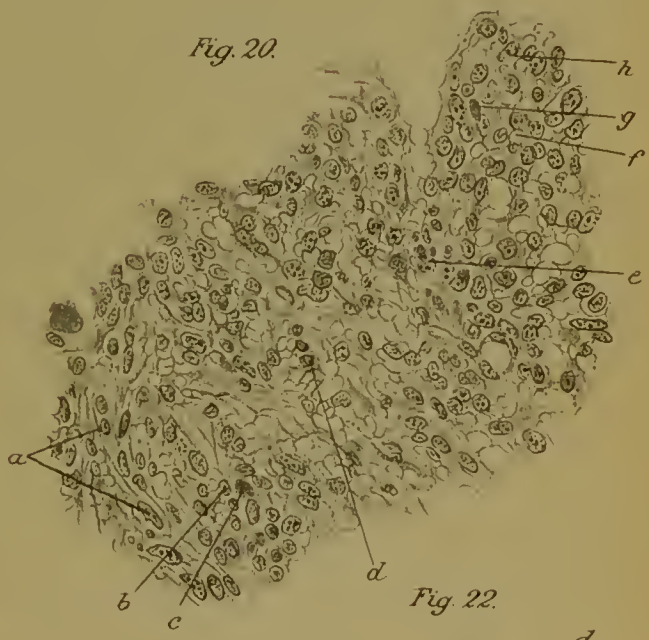

Fig. 21.

Fig. 22.

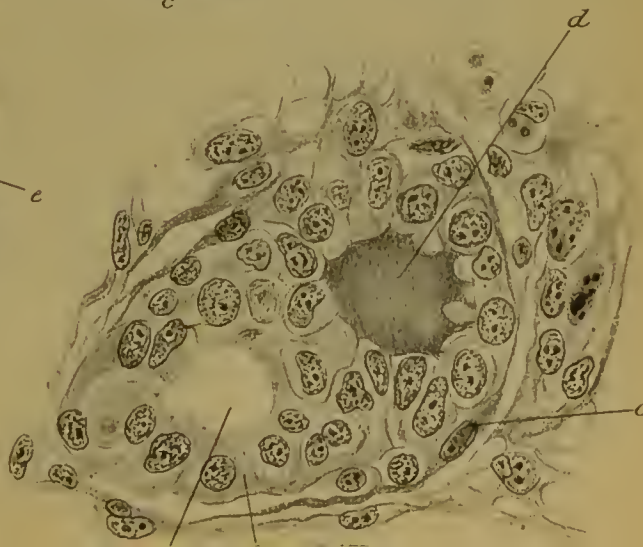

ROYAL COLLEGE OF SURGEONS OF ENGLAND
LIBRARY
21 OCT 11

Fig. 23.

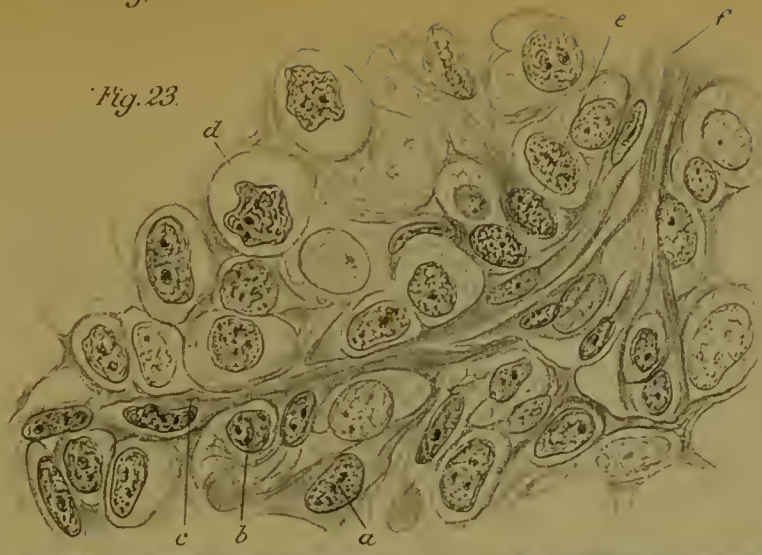

Fig. 24.

Fig. 25.



ROYAL COLLEGE OF SURGEONS OF ENGLAND
20 OCT 11
LIBRARY

Fig. 26.

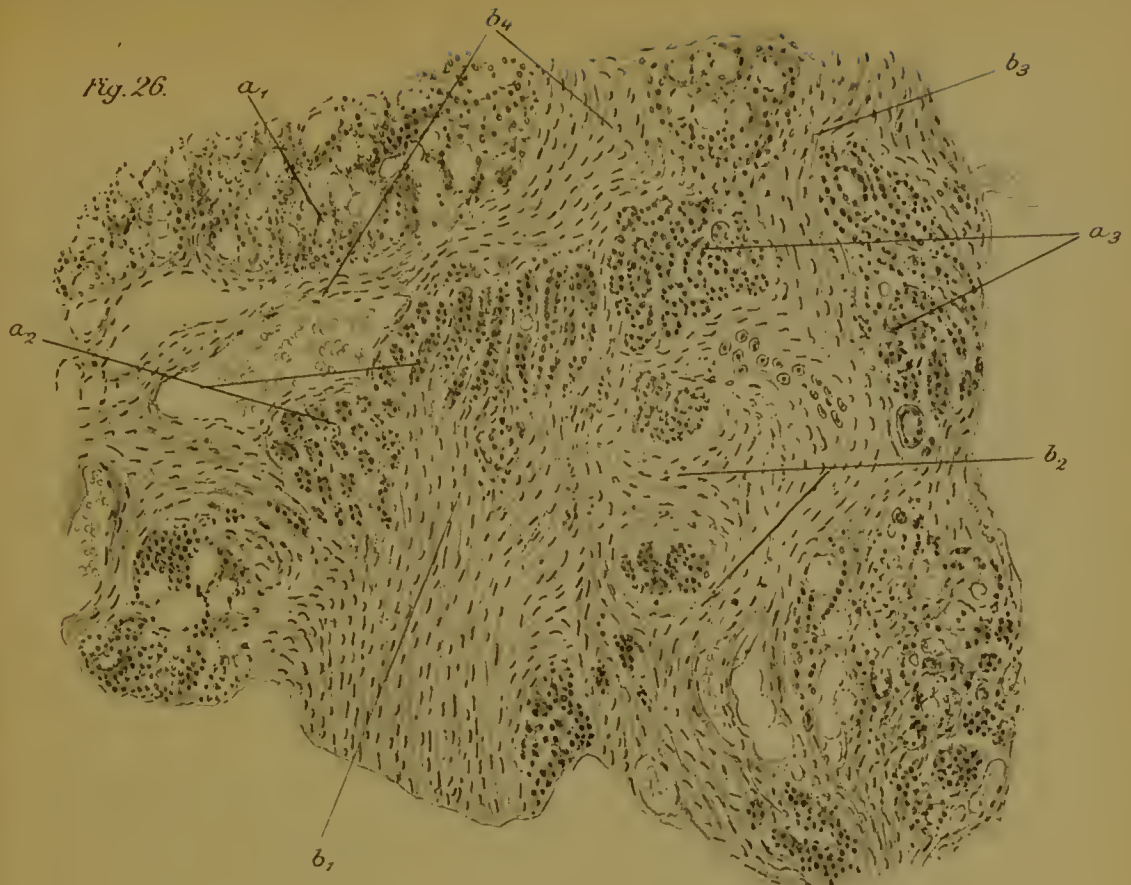

Fig. 27.

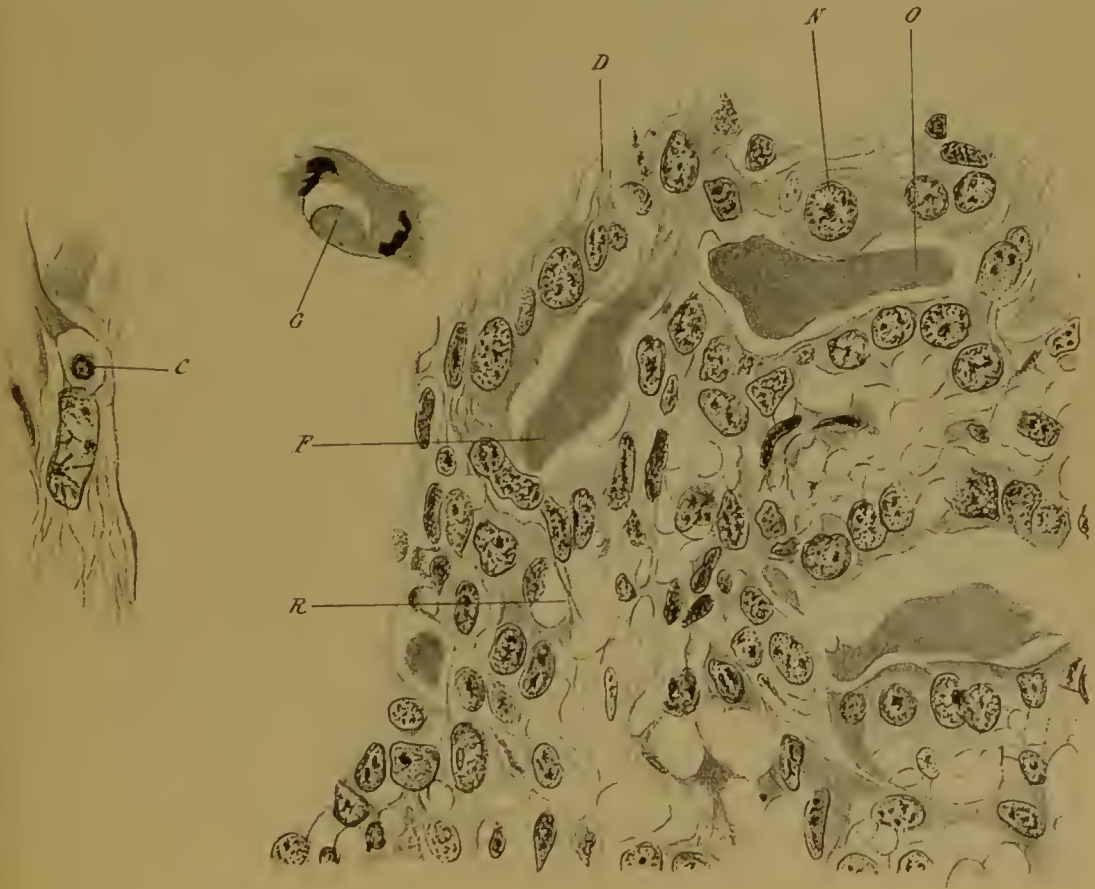

L. J. Thomas, Lith. Inst., Berlin S. 53.

ROYAL COLLEGE OF SURGEONS OF ENGLAND
20 OCT 11
LIBRARY